REVISTA OFICIAL DE LA SOCIEDAD DE CIRUJANOS ENDOVASCULARES DE LATINO AMÉRICA

Técnicas endovasculares

VOLUMEN XV MAYO - AGOSTO 2012 NÚMERO 2

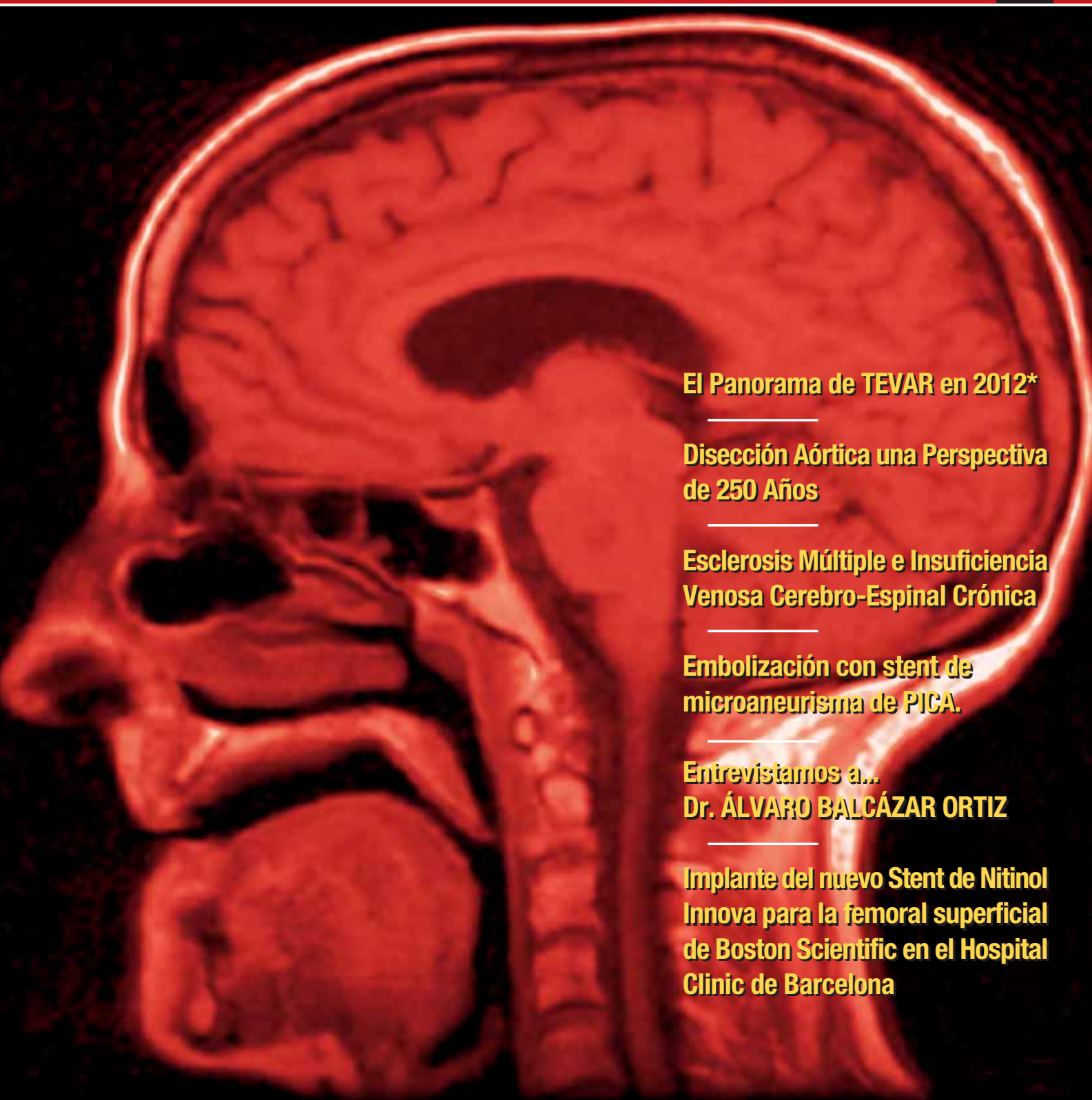

El Panorama de TEVAR en 2012*

Disección Aórtica una Perspectiva de 250 Años

Esclerosis Múltiple e Insuficiencia Venosa Cerebro-Espinal Crónica

Embolización con stent de microaneurisma de PICA.

Entrevistamos a...
Dr. ÁLVARO BALCÁZAR ORTIZ

Implante del nuevo Stent de Nitinol Innova para la femoral superficial de Boston Scientific en el Hospital Clinic de Barcelona

Your partner for complete peripheral embolization solutions

Concerto™ Detachable Coil System

The Concerto™ detachable coil embolization system is a minimally invasive treatment alternative to open surgery and is intended for various conditions in the peripheral vasculature including aneurysms, hemorrhage and vascular anomalies.

For more information, contact your local Covidien sales representative

ev3 IS NOW PART OF COVIDIEN

ev3 Europe
International Headquarters
106-108 rue La Boétie
75008 Paris
France

+33 156 88 59 10 [t]
+33 156 88 59 11 [f]

www.covidien.com

COVIDIEN, COVIDIEN with logo and Covidien logo are U.S. and internationally registered trademarks of Covidien AG.
Other brands are trademarks of a Covidien company. © 2012 Covidien.
Indications, contraindications, warnings and instructions for use can be found in the product labeling supplied with each device.
Caution: Federal (USA) law restricts this device to sale by or on the order of a physician.

115777-001 (A) FEB/12 - Intl

Patient 5000

RELAY Thoracic Stent-Graft

Worldwide experience of 5000 patients reached

Bolton Medical envisions to become a reference in the endovascular treatment of the entire aorta

Pioneers of proximal Clasping

2005
RELAY Thoracic Stent-Graft CE Mark

2006
Bolton Medical Custom Made Program
RELAY Thoracic Stent-Graft FDA Phase I Trial Completion

2007
RELAY Thoracic Stent-Graft 250 mm length lowest number of stent-graft per patient within TEVAR

2008
RELAY NBS Thoracic Stent-Graft CE Mark

2009
RELAY PLUS Thoracic Stent-Graft CE Mark Approval
2000 Patients treated with the RELAY Thoracic Stent-Graft Brand
RELAY NBS Thoracic Stent-Graft Halfway point in the U.S. Phase II clinical trial

2010
RELAY NBS PLUS Thoracic Stent-Graft CE Mark Approval
RELAY Thoracic Stent-Graft FDA Phase II Trial Completion
3000 Patients treated with the RELAY Thoracic Stent-Graft Brand

2011
TREOVANCE Abdominal Stent-Graft ADVANCE CE Mark Approval Study completion
First-in Human RELAY Branched Thoracic Stent-Graft
5000 patients treated with the RELAY Thoracic Stent-Graft Brand

2012
TREOVANCE Abdominal Stent-Graft CE Mark
Branched Stent-Graft project development

RELY on RELAY

Werfen Group | Bolton Medical

RELAY® plus THORACIC STENT-GRAFT | RELAY NBS® plus Thoracic Stent-Graft

Manufacturer: Bolton Medical España, S.L.U.
U. Newton 18-24, 08620 – Sant Esteve Sesrovires, Barcelona, Spain +34 93 813 82 22
U.S. Headquarters: Bolton Medical Inc. 399 International Parkway, Sunrise, FL 33325, +1 954.838.9499

RELAY PLUS – Caution: Investigational device. Limited by U.S. law to investigational use. – RELAY NBS PLUS: Not for sale or Not in U.S.

anaconda™

AAA Stent Graft System

BluGlide™

Diseño de stents individuales

Óptima adaptación en anatomías complejas

Única totalmente reposicionable

Canulación rama contralateral asistida con imán

Nuevos diseños fenestrados ya disponibles

grupo cardiva®

VASCUTEK TERUMO

Técnicas endovasculares

REVISTA OFICIAL DE LA SOCIEDAD DE CIRUJANOS ENDOVASCULARES DE LATINO AMÉRICA

VOLUMEN XV MAYO - AGOSTO 2012 NÚMERO 2

Director

V. Riambau
Hospital Clinic. Villarroel 08036 Barcelona España
riambau@meditex.es

Editor honorario y fundador

J.A. Jiménez Cossío †

Editores asociados

Cerezo, M. (Buenos Aires Argentina)
Criado, F. (Baltimore, USA)
Parodi, J.C. (Buenos Aires, Argentina)
Dietrich, E.B. (Phoenix, AZ, USA)
Becquemin, J.P. (Creteil, France)
Montañá, X. (Barcelona, España)
Gaines, P. (Sheffield, England)
Malina, M. (Malmo, Suecia)
Veith, F. (New York, USA)
Espinosa, G. (Pamplona, España)
García, G. (Medellín, Colombia)
Coordinador Científico de CELA
Bechara, L. (Buenos Aires, Argentina)

Consejo editorial

CIRUGÍA VASCULAR

Álvarez-Tostado, J. (Cleveland, USA)
Balcazar, A. (La Paz, Bolivia)
Barrera, J. (Bogotá, Colombia)
Blankensteijn, J. (Utrecht, The Netherlands)
Botelho de Medeiros, D. (Lisboa, Portugal)
Busquet, J. (París, Francia)
Cao, P.G. (Roma, Italia)
Cappocia, L. (Roma, Italia)
Carpenter, J.P. (Philadelphia, USA)
Caserta, G. (Sao Paulo, Brasil)
Cruz, L. (San José, Costa Rica)
Da Rocha, M.F.M. (Sao Paulo, Brasil)
Díaz-Durán, C. (Veracruz, México)
Doblas, M. (Toledo, España)
Egaña, J.M. (San Sebastián, España)
Fajardo, D. (Bogotá, Colombia)
Fernandes e Fernandes, J. (Lisboa, Portugal)
Fernández-Fernández, J.C. (A Coruña)
Fernández-Samos, R. (León, España)
Ferreira, L.M. (Buenos Aires, Argentina)
Ferreira, M. (Rio Janeiro, Brasil)
Fillinger, J. (Lebanon, USA)
Galvagni, P. (Floridanapolis, Brasil)
García Colodro, J.M. (Lugo, España)
García-Madrid, C. (Barcelona, España)
Gastambide, C. (Montevideo, Uruguay)
Greenberg, R.K. (Cleveland, USA)
Giossa, W. (Montevideo, Uruguay)
Hussein, E.A. (Cairo, Egipto)
Koncar, I. (Belgrado, Serbia)
Kramer, A. (Chile)
La Mura, R. (Buenos Aires, Argentina)
Lerut, P. (Lovaina, Bélgica)
Makaroun, M.S. (Pitsburg, USA)
Marticorena, J. (Lima, Perú)
Matsumura, J.S. (Chicago, USA)
Mertens, R. (Chile)
Mestres, G. (Barcelona, España)
Moll, F. (Utrecht, The Netherlands)
Murillo, I. (Monterrey, México)
Peeters, P. (Bonheiden, Belgium)
Pitty, F. (Panamá)
Pontes, C. (Salvador de Bahía, Brasil)
Poredos, P.I. (Ljubljana, Slovenia)
Puech, P. (Brasil)
Queral, L. (Baltimore, USA)
Ramírez, J.C. (Asunción, Praguay)
Reparaz, LM. (Madrid, España)
Saldaña, G. (Monterrey, México)
Sicar, G. (Saint Louis, U.S.A.)
Urgnani, F. (Barcelona, España)
Valdes, F. (Chile)
Vaquero, C. (Valladolid, España)
Verhoeven, E. (Groningen, The Netherlands)
Von Ristow, A. (Río de Janeiro, Brasil)

RADIOLOGIA INTERVENCIONISTA

Acitores, I. (Madrid, España)
Blasco, J. (Barcelona, España)
Bolia, A. (Leicester, UK)
Canis, M. (Córdoba, España)
De Blas, M. (San Sebastián, España)
Echenagusía, A. (Madrid, España)
Felices, J.M. (Murcia, España)
Ferral, H. (New Orleans, USA)
Fraire, V. (Monterrey, México)
Garzón, G. (Madrid, España)
González-Tutor, A. (Santander, España)
Gregorio, M.A. de (Zaragoza, España)
Hernández Lezana, A. (Madrid, España)
Hilario, J. (Zaragoza, España)
Katzen, B. (Miami, USA)
Lammer, J. (Viena, Austria)
López Ibor, J. (Madrid, España)
Macho, J. (Barcelona, España)
Marini, M. (A Coruña, España)
Martín Palanca, A. (Málaga, España)
Martínez, F. (Las Palmas, España)
Muñoz, J.J. (Málaga, España)
Palmaz, J.C. (Sant Antonio, USA)
Palmero, J. (Valencia, España)
Pueyo, J. (Mallorca, España)
Pulpeiro, J.R. (Lugo, España)
Real, M.I. (Barcelona, España)
Reekers, J. (Amsterdam, The Netherlands)
Reyes, R. (Las Palmas, España)
Rousseau, H. (Toulouse, Francia)
Ruiz-Salmerón, R. (Sevilla, España)
Sánchez, J. (Madrid, España)
Sancho, C. (Barcelona, España)
Segarra, A. (Barcelona, España)
Schönholz, C. (New Orleans, USA)
Tagarro, A. (Madrid, España)
Tobío, R. (Madrid, España)
Urtasun, F. (Pamplona, España)
Verdú, P. (Alicante, España)
Viaño, J. (Madrid, España)
Ybañez, F. (Madrid, España)
Zubicoa, S. (Madrid, España)

CARDIOLOGIA INTERVENCIONISTA

Alfonso, F. (Madrid, España)
Betriu, A. (Barcelona, España)
Calabuig, J. (Pamplona, España)
Cribier, A. (Rouen, Francia)
Cubero, J. (Sevilla, España)
Esplugas, E. (Barcelona, España)
Fournier, J.A. (Sevilla, España)
Goicolea, J. (Madrid, España)
Hernández, T. (Madrid, España)
Jiménez Cárcamo, J. (Miami, USA)
Llovet, A. (Madrid, España)
Macaya, C. (Madrid, España)
Masotti, M. (Barcelona, España)
Medina, A. (Las Palmas, España)
Moris, C. (Oviedo, España)
Nienaber, C. (Rostok, Germany)
Pasadolos, J. (Vigo, España)
Pey, J. (Madrid, España)
Pico, F. (Murcia, España)
Quininha, J. (Lisboa, Portugal)
Ramee, S. (New Orleans, USA)
Roubin, G.S. (New York, USA)
Sáenz, M.E. (Costa Rica)
Sancho Jaldón, J. (Cádiz, España)
Serra, A. (Barcelona, España)
Sobrino, N. (Madrid, España)
Suárez de Lezo, J. (Córdoba, España)
Wholey, M.H. (Pittsburg, USA)

Cómo se leen los códigos QR

1.- Instále en el teléfono móvil la aplicación para descifrar códigos QR.

2.- Coloque la cámara del teléfono móvil sobre el código QR.

3.- Automáticamente enlazará con la página www.endovascular.es

www.sociedadcela.com

Correspondencia científica
MEC XXI Medical Education & Communication

Aribau, 237, Escalera B, 3º-1ª
08021 BARCELONA (ESPAÑA)
e-mail: riambau@meditex.es

Diseño y Maquetación: www.mclogotipo.com
Imprime: Romero Industria Gráfica, S.L.
S.V. 167-R-CM. Depósito Legal: M-41883-1997 • ISSN: 1138-4379

Medtronic

Endurant II

AAA STENT GRAFT SYSTEM

More than

56,000

patients treated worldwide with Endurant in 3.5 years*

Expanded Options, Continued Confidence.

- LOWER-PROFILE,† HYDROPHILIC DELIVERY SYSTEM FOR ENHANCED ACCESS
- LONGER LIMB LENGTHS OFFER MULTIPLE OPTIONS TO IMPROVE EASE OF USE
- IMPROVED RADIOPACITY FOR INCREASED VISIBILITY TO AID IN GATE CANNULATION‡

*Patients treated with Endurant AAA Stent Graft System
†28mm aortic stent graft
‡Gate cannulation marker

For more information, please visit **medtronicendovascular.com**

UC2012015681E © Medtronic, Inc. 2012. All Rights Reserved.

Innovating for life.

Técnicas
endovasculares

REVISTA OFICIAL DE LA SOCIEDAD DE CIRUJANOS ENDOVASCULARES DE LATINO AMÉRICA

VOLUMEN XV MAYO - AGOSTO 2012 NÚMERO 2

Sumario

EDITORIAL

Reflexiones de regreso del SUMMIT de Lima: Misión cumplida — 4207-4208
Dr. Luis Bechara Zamudio - Secretario Ejecutivo de CELA

OPINION

El Panorama de TEVAR en 2012 — 4209-4223
Frank Criado

REVIEW

Aortic Dissection: A 250 year-perspective — 4224-4234
Frank Criado

Multiple sclerosis and Chronic Cerebro Venous- Insufficiency — 4235-4240
Dr. Ignacio J. Rivera-Chavarría (*), Dr. Álvaro Revilla-Calavia, Dra. María Victoria Gastambide, Dr. Xian Fariña-Casanova(**) Dr. José A. González-Fajardo, Dr. Carlos Vaquero-Puerta

CASE REPORTS

Stent embolization of a PICA mycroaneurym — 4241-4247
Castaño Blazquez M.A. , Lopez Martinez J.L., Aldea Martinez J., Uzquiza Sanmartín M., Cano Lopez C.

INTERVIEW...

Dr. Álvaro Balcázar Ortiz (Bolivia) — 4249-4258

ENDOVASCULARES.ES NEWS

Noticias destacadas del mes — 4259-4265

European Vascular and Endovascular Monitor (EVEM) — 4266-4271

CONGRESS CAKLENDARY — 4272-4274

NEWS FROM THE INDUSTRY

Implante del nuevo Stent de Nitinol Innova para la femoral superficial de Boston Scientific — 4275

INSTRUCCIONS FOR THE AUTHORS — 4277-4280

SUBSCRIPTION FORM — 4281

La información presentada en los artículos expresa únicamente la opinión personal de los autores siendo estos los responsables del contenido.
Técnicas Endovasculares se publica 3 veces al año.
Copyright © 1998.
Ninguna de las partes de estas publicaciones puede reproducirse sin el previo consentimiento de la Editorial.

Creciendo juntos

Compromiso a largo plazo en Enfermedad Arterial Periférica

Abbott Vascular está comprometida con:

- el desarrollo de la próxima generación de **productos**
- la inversión en una mayor **evidencia** endovascular
- la creación de una red **formativa** de alto nivel para los profesionales

Para obtener más información, visite nuestra página web: abbottvascular.com
©2009 Abbott Laboratories. Todos los derechos reservados. 2-SP-1-0055-05 10/2009

Abbott Vascular

Técnicas
endovasculares

REVISTA OFICIAL DE LA SOCIEDAD DE CIRUJANOS ENDOVASCULARES DE LATINO AMÉRICA

VOLUMEN XIV ENERO - ABRIL 2012 NÚMERO 2

Contents

EDITORIAL

Reflexiones de regreso del SUMMIT de Lima: Misión cumplida — 4207-4208
Dr. Luis Bechara Zamudio - Secretario Ejecutivo de CELA

OPINIÓN

TEVAR Landscape in 2012 — 4209-4223
Frank Criado

REVISIONES

Disección Aórtica: Una Perspectiva de 250 Años — 4224-4234
Frank Criado

Esclerosis Múltiple e Insuficiencia Venosa Cerebro-Espinal Crónica. — 4235-4240
Dr. Ignacio J. Rivera-Chavarría (*), Dr. Álvaro Revilla-Calavia, Dra. María Victoria Gastambide, Dr. Xian Fariña-Casanova(**) Dr. José A. González-Fajardo, Dr. Carlos Vaquero-Puerta

CASO CLÍNICO

Embolización con stent de microaneurisma de PICA. — 4241-4247
Castaño Blazquez M.A. , Lopez Martinez J.L., Aldea Martinez J., Uzquiza Sanmartín M., Cano Lopez C.

ENTREVISTAMOS...

Dr. Álvaro Balcázar Ortiz (Bolivia) — 4249-4258

NOTICIAS ENDOVASCULARES.ES

Noticias destacadas del mes — 4259-4265

European Vascular and Endovascular Monitor (EVEM) — 4266-4271

CALENDARIO DE CONGRESOS — 4272-4274

NOVEDADES DESDE LA INDUSTRIA

Implante del nuevo Stent de Nitinol Innova para la femoral superficial de Boston Scientific — 4275

NORMAS DE PUBLICACIÓN — 4277-4280

BOLETÍN DE SUSCRIPCIÓN — 4281

The information and opinions expressed in the articles are exclusively those of the authors who are solely responsible of their contents.
Técnicas Endovasculares is edited 3 times a year. Copyright © 1998.
No part of the articles of this publication may be reproduced without the prior written permission of the editor.

How do you make an endoluminal bypass easier?

LOWER PROFILE + LONGER LENGTH

6 Fr

25 cm

Introducing the newest evolution of the GORE® VIABAHN® Endoprosthesis

Now with a streamlined delivery profile and the longest stent graft available, GORE® VIABAHN® Endoprosthesis offers more options for endoluminal bypass.

- 6 Fr delivery profile for 5 and 6 mm, 7 Fr delivery profile for 7 and 8 mm devices
- 0.018" / 0.014" guidewire compatibility
- 25 cm length covers more lesion with one device
- Contoured proximal edge and PROPATEN Bioactive Surface

GORE VIABAHN® ENDOPROSTHESIS

PROPATEN BIOACTIVE SURFACE

PERFORMANCE by design

W. L. Gore & Associates, Inc.
Flagstaff, AZ 86004

+65.67332882 (Asia Pacific) 800.437.8181 (United States)
00800.6334.4673 (Europe) 928.779.2771 (United States)

goremedical.com

Products listed may not be available in all markets.
GORE®, PERFORMANCE BY DESIGN, PROPATEN, VIABAHN®, and designs are trademarks of W. L. Gore & Associates.
©2010 W. L. Gore & Associates, Inc. AP0840-EU1 DECEMBER 2010

EDITORIAL

Reflexiones de regreso del SUMMIT de Lima: Misión cumplida

Cuando se creó el CELA o Cirujanos Endovasculares de Latinoamérica, una de sus tareas de mayor trascendencia, sino la principal, fue la de difundir las técnicas endovasculares en toda el área geográfica latinoamericana. Vale decir que su misión es difundir algo que Latinoamérica había ideado a través de sus hijos mas preciados, los argentinos Juan Carlos Parodi y Julio Palmaz, y ésto fue sostenido tenazmente por sus pioneros a través de su accionar, constituyendo la Sociedad primero en países como Uruguay, Argentina, Chile y Brasil. Fue así que hubo muchos hombres claves en este desarrollo embrionario: el grupo de Uruguay, con Gastambide, Blanco y Giossa; el de Chile, con Valdés, Kramer y Mertens; en Rio de Janeiro, Arno Von Ristow; y en Argentina, Marcelo Cerezo.

No podríamos dejar pasar el motor de esta primera etapa de CELA, que a mi entender tuvo tres patas. El aporte de la idea y el apoyo constante (aun económico cuando hizo falta), de Frank Criado. El núcleo férreo que conformó el grupo uruguayo y Marcelo Cerezo, para cristalizar el nacimiento y aparición "en sociedad" de CELA, y el mantenimiento de la idea en los primeros años críticos. Finalmente, el empuje de todos los miembros que organizaron cada uno de los congresos de CELA en los distintos países. Esta actividad le valió su reconocimiento en todos los países latinoamericanos. Le siguió el Consenso de Cartagena para el AAA. Pero en este punto de docencia y de formación, habría que distinguir una labor sostenida en el tiempo y que brindó una jerarquía a CELA que no fue pensada. Miembros como Gaudencio Espinosa, Marcelo Cerezo, Carmelo Gastambide, Mariano Ferreyra, Marcelo Ferreira, Aldo Paganini, Alejandro Fabiani, quien escribe y algunos otros que no quisiéramos olvidar, realizaron una tarea sigilosa, casi para el olvido si hubiera sido una sola vez, pero en cambio fueron cientos de veces, que cada uno de nosotros viajaron al interior de nuestros propios países y de Latinoamérica, para hacer llegar los conocimientos básicos de aquello que Parodi había ideado. Esta tarea silenciosa y con el apoyo de las empresas, fue la que brindó a CELA un crecimiento sostenido entre los cirujanos latinoamericanos.

Pero CELA nació para realmente dar un servicio mayor. En los últimos años, CELA conquistó el corazón de Colombia, a través de su congreso en Cartagena (donde se aprobara el Consenso de Cartagena firmado por 17 especialistas de Latinoamérica y Europa), organizado por Diego Fajardo, y desde allí, abrió sus puertas a los países de Centroamérica, a México y también a

Puerto Rico, y a los amigos Latinoamericanos que viven en Estados Unidos como Sicard, Sánchez, Rodríguez López, Timaran, Bianchi, Donayre, León, y tantos otros.

En esta etapa fue que la Asamblea de Cartagena decidió profundizar su compromiso con Latinoamérica y la enseñanza de lo endovascular. Se creo entonces los denominados Summit CELA. El Dr. Rubio Arguello fue el encargado de llevar a Guadalajara este Primer Summit CELA, donde concurrieron 100 cirujanos cardiovasculares a participar y comenzar a enrolarse en las prácticas endovasculares. En estos minicongresos acuden los profesores mas destacados de CELA; todos dejan sus actividades para sumarse a este proyecto de docencia y ayuda.

El año pasado volvió CELA a Brasil, a Rio de Janeiro, de la mano de Marcelo Ferreira. Allí nuevamente se miró el futuro, y se apostó a un nuevo Summit, esta vez en Lima, de la mano de Fernando Bautista Sánchez como Presidente. Nuevamente acudieron los profesores de CELA en forma desinteresada, dejando sus trabajos y varios de ellos sin obtener apoyo económico alguno. Entre ellos se encontraban los Dres. Criado, Donayre, León, Riambau, Krajcer, Fajardo, Gastambide, Fabiani, Cuacci, Paganini, Benites, Rubio, Pitty, Bechara, Carbonell, mas todos los profesores peruanos.

Para CELA fue un nuevo logro. Perú cuenta con 100 cirujanos cardiacos, cardiovasculares y vasculares, de los cuales 70 fueron al Summit, además de los participantes latinoamericanos. El objetivo se cumplió, con el apoyo de las empresas, los cuales pudieron tomar contacto con la mayoría de los cirujanos del Perú, y ellos encontrar los nuevos productos que la industria les ofrece.

No podríamos dejar de recordar la unión que en este proceso tuvo CELA con Europa, con Vaquero Puerta, pero especialmente con Vicente Riambau, quien no solo comparte con nosotros su experiencia profesional en los congresos y Summit, sino también la dirección de una revista de calidad como es Técnicas Endovasculares y que gentilmente aceptó compartirla con nuestra sociedad como órgano oficial de CELA.

Hoy CELA sigue avanzando. Se encuentra en posición de mantener sus alianzas con las sociedades científicas de nuestros países, mediante el Acta de Guadalajara que compromete a las Sociedades a acuerdos duraderos. Y en ese camino continuamos, con el objetivo de mantener la individualidad de CELA, pudiendo hacer acercamientos con otras Sociedades para objetivos puntuales.

Es decir que CELA hoy puede sintetizar su actividad mas importante en lo siguiente:

1- Docencia y servicio

2- Nivelar los conocimientos

3- Acercamiento a las sociedades afines

Una vez más, decimos, misión cumplida. Nuestro próximo desafío es Cancún 2013, del 10 al 14 de julio. Un cordial saludo.

Dr. Luis Bechara Zamudio
Secretario Ejecutivo de CELA
lbechara13@gmail.com

OPINIÓN

El Panorama de TEVAR en 2012*

TEVAR Landscape in 2012

Frank Criado

Vascular Surgery Department, Union Memorial Hospital–MedStar Health, Baltimore, Maryland 21218

Resumen

Visión personal del estado actual de la terapeútica Endovascular de la patología de la aorta torácica

Abstract

Personal view about the current status of the Endovascular repair of the thoracic aorta pathology

Address for reprints:
Frank J. Criado, MD, FACS,
3333 N. Calvert St., Suite
570, Baltimore, MD 21218
E-mail:frank.criado@medstar.net

INTRODUCCIÓN

Los avances en terapia endovascular han cambiado por completo el campo de la cirugía de aorta torácica de una manera profunda e irreversible. Los verdaderos comienzos pueden ser seguidos hasta la primera reparación con un stent cubierto de un aneurisma de aorta torácica (TAA) realizado por Dake et al en 1992.[1] Mirando hacia atrás, entonces era casi inevitable que las soluciones endovasculares para la aorta torácica emergieran luego del procedimiento hito para el tratamiento de un aneurisma de aorta abdominal (AAA) realizado por Parodi y asociados en 1990 y la primera reparación endovascular de la aorta de Volodos en 1986.[2]

Cuando los comparamos históricamente con su contraparte abdominal, los dispositivos torácicos y las técnicas se han retrasado en términos de casuística y refinamiento. Pero, a su favor, la terapia endovascular torácica ha sido acogida con enorme entusiasmo y aceptación casi desde sus inicios, debido a las reconocidas necesidades en un campo donde la cirugía abierta expone al paciente a cirugías con un máximo nivel de invasión y desafío técnico que solo un pequeño grupo

selecto de centros de excelencia alrededor del mundo han logrado dominar.

Así ha surgido la percepción de una población pobremente atendida, desarrollándose un gran ímpetu para la creación de terapias menos invasivas. La nueva era en cirugía de aorta torácica está hoy frente a nosotros: se puede definir con un solo acrónimo, TEVAR (reparación aórtica endovascular torácica), donde "A" significa aórtica, reflejando las múltiples variadas patologías encontradas en la aorta torácica. Esta es diferente de la "A" de EVAR (reparación de aneurisma endovascular), que significa aneurisma, porque AAA es la patología predominante y casi exclusiva a tratar en el segmento abdominal.

Aneurisma aórtico torácico

Aunque menos frecuente que el AAA, el TAA permanece como un serio problema porque los pacientes afectados se enfrentan una expectativa de vida limitada a 5 años de 20 a 54% (debido a ruptura si no se trata).3,4. La incidencia de TAA se dice que es de 10,4 por 100.000 personas-año[5] o aproximadamente 30.000 nuevos casos anuales (mínimo) solo en EUA; la figura correspondiente para AAA es aproximadamente 200.000. Los números reales son probablemente mayores aún, dada la naturaleza asintomática del TAA en un 95% de los casos. La verdadera magnitud total de la enfermedad en EUA (numero de pacientes con TAA) se puede estimar de su propia incidencia y una comparación con los datos más confiables disponibles para aneurismas abdominales (Figura 1).[3]

Aneurismas torácicos mayores de 5,5 cm de diámetro tienen un riesgo de ruptura anual de 15% y deben ser considerados para reparación electiva.[4,7,8] TAAs con ruptura (rTAAs) ocurren en una tasa de 3,5 por 1000.000 personas

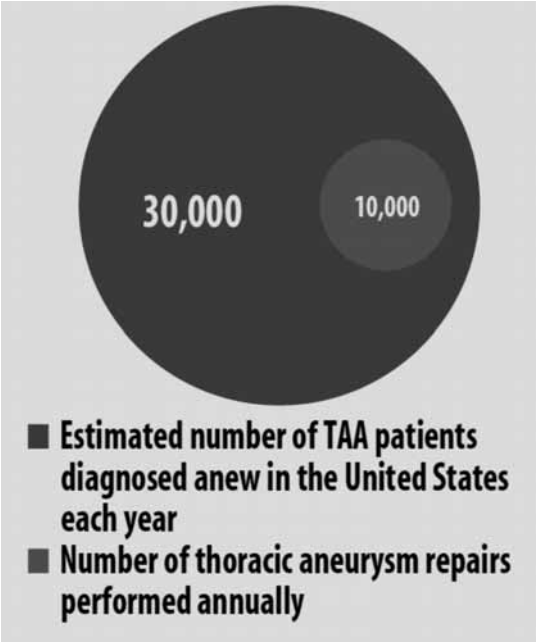

Fig.1. Número estimado de pacientes diagnosticados de aneurisma de aorta torácica comparado con el número de intervenciones sobre la aorta torácica en EEUU por año.

por año, mucho menos que el numero de AAAs con ruptura (rAAAs). De forma intrigante, la incidencia de disección aórtica aguda y rTAA son casi idénticas.[9] Las tasas de mortalidad global para rTAA se acerca al 97% dentro de los que alcanzan a llegar vivos al hospital,10 y la mayoría de los expertos concuerdan que un aneurisma torácico es un asesino más eficiente que el AAA porque la ruptura tiende a causar una hemorragia rápida con poca, si es que alguna, oportunidad anatómica para el tipo de taponamiento y contención temporal frecuentemente vista en casos de rAAA.

Los TAAs se denominan por su ubicación anatómica y extensión: ascendente, de arco, descendente, y aneurismas toracoabdominales (TAAAs). La aorta torácica descendente es la ubicación más habitual (30-40%). Independiente del segmento anatómico, todos los aneurismas aórticos comparten una patogénesis común y esencialmente los mismos factores de riesgo: edad avanzada,

sexo masculino, tabaco, ateroesclerosis, hipertensión y predisposición genética. El fumar tabaco es inequívocamente el factor de riesgo modificable más importante.

Históricamente, la mayoría de los TAAs (y AAAs) se etiquetaban de naturaleza ateroesclerótica, un mal nombre que ha sido corregido en el presente con el término más apropiado de degenerativo. Sin embargo, se debe tener en cuenta que ambas enfermedades -ateroesclerosis y aneurisma aórtico- frecuentemente coexisten, y se tienden a agravar con los mismos factores de riesgo. El sello patogénico característico de la formación de aneurismas es la degradación con perdida de colágeno y elastina en la pared aórtica. Por razones que aún no están claras, hay una relación cruzada entre TAA y aneurismas intracraneales, con algunos expertos que sugieren que los pacientes con TAA deberían realizarse estudios de imágenes cerebrovasculares con el fin de descartar aneurismas ocultos y potencialmente peligrosos en la cabeza.

La base de datos de Yale, con más de 3.000 pacientes, ha producido mucha información valiosa sobre la naturaleza del TAA. Algunos hallazgos destacables incluyen: TAA es una enfermedad con una alta carga genética, con un predominio de herencia autosómico-dominante; metaloproteinasas de las matriz se activan en la patogénesis del TAA; la tensión de la pared se aproxima a los límites de tensión del tejido aórtico a un diámetro de 6 cm; para el momento en que un TAA alcanza 6 cm de diámetro, 34% de los pacientes habrá sufrido disección o ruptura; ejercicio físico extremo y emociones importantes pueden y de hecho producen disección aórtica aguda.

La incidencia de TAA parece estar en aumento, pese a que esto puede estar relacionado con una mayor detección potenciada por el uso siempre en incremento de imágenes diagnósticas. Sin embargo, hay evidencia que sugiere un aumento *bona fide* (de buena fe) en la incidencia real.[8,13,14] El crecimiento del TAA tiende a ser lento e indoloro: aproximadamente 0,3 cm por año en la aorta descendente y 0,1 cm por año para la aorta ascendente. El crecimiento rápido generalmente esta asociado a una disección intercurrente.[6]

El análisis de los riesgo de ruptura y disección[11] han descubierto “puntos clave” de corte en el diámetro aórtico en los que la ruptura o disección son proclives a ocurrir (Figura 2): 6 cm en la aorta ascendente y 7 cm en la aorta descendente. Estos son los tamaños (presumiblemente) donde la tensión se acerca (o excede) los límites elásticos de la pared

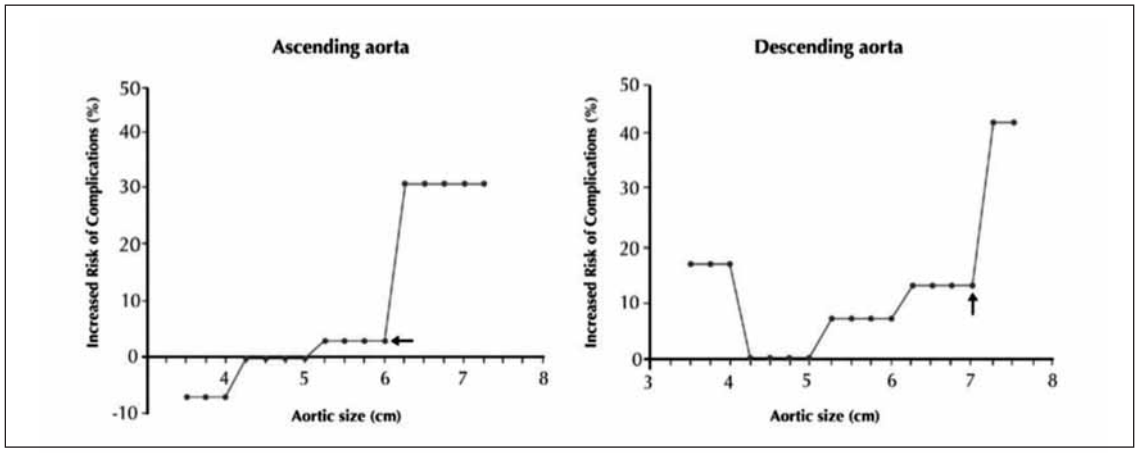

Fig. 2: Riesgo de complicaciones aórticas atendiendo a los diámetros de aorta torácica ascendente y descendente. Reimpreso de Journal of the American College of Cardiology, 55/9, Elefteriades JA, Farkas EA,Thoracic aortic aneurysm: clinically pertinent controversies and uncertainties, 841-857,Copyright 2010, with permission from Elsevier.6

aórtica; no está claro porqué la aorta descendente tiende a romperse con diámetros mayores. Es entonces posible, al menos conceptualmente, prevenir la muerte por ruptura de aneurisma torácico realizando su reparación antes de que la aorta alcance ese peligroso diámetro. El límite de 5,5 cm de diámetro para intervenir emerge como lo más razonable para la mayoría de los pacientes.

Evidencia disponible acerca de fuerzas mecánicas y comportamientos de la pared apoyan la noción que la aorta se convierte literalmente en un "tubo rígido" a medida que se acerca a las 6 cm de diámetro en los cuales la expansión sistólica cesa, y toda la fuerza de la contracción ventricular se transmite a estrés parietal, llevando a ruptura (o disección). Algunas condiciones clínicas pueden merecer una conducta aun más agresiva, tales como pacientes con síndrome de Marfan, válvula aórtica bicúspide, y aquellos con historia familiar de disección. Los aneurismas sintomáticos (5% de la población total de TAA), por el otro lado, debieran ser reparados independiente de su tamaño.

El tratamiento quirúrgico del TAA fue reportado tempranamente en 1951.[15] Las técnicas quirúrgicas y el cuidado perioperatorio han mejorado enormemente ya desde un tiempo hasta ahora, permitiendo a cirujanos experimentados realizar extensas y complejas cirugías de aorta torácica con relativa seguridad y resultados excelentes. Pero, notablemente, esta excelencia esta confinada a algunos pocos centros en el mundo.[16] Más aun, muchos pacientes no son estimados candidatos a operaciones tan altamente invasivas por sus serias comorbilidades médicas, miedo de complicaciones y muerte. Esto explica mejor que nada el rápido auge de TEVAR y su influencia revolucionaria. Existen actualmente cuatro endoprótesis torácicas con aprobación FDA: Gore TAG (Gore &Associates, Flagstaff, AZ), Zenith TX2(Cook Medical, Bloomingnton, IN), Talent (Medtronic, Inc, Minneapolis, MN), y Valiant (Medtronic, Inc.) (Figura 3). El lanzamiento comercial de esta última es esperado en un futuro cercano.

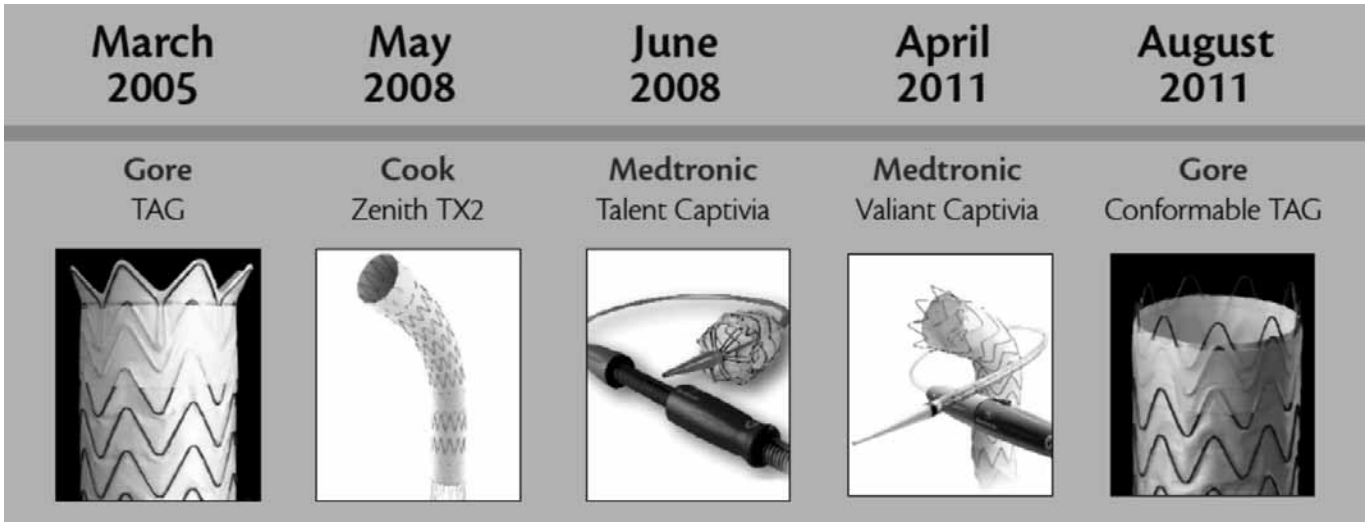

Fig. 3: Calendario de aprobación FDA
de las diferentes endoprótesis torácicas en EEUU

AORFIX™

Endovascular Stent Graft

En cualquier procedimiento la confianza lo es todo

• Mayor Durabilidad

• Más Flexibilidad

• Adaptabilidad

Palex

Palex Medical SA
DIVISIÓN INTERVENCIONISMO

Jesús Serra Santamans, 5
08174 Sant Cugat del Vallés (Barcelona)
Tel.: +34-93 400 65 00 - Fax: +34-93 400 65 01
palexmedical@palex.es

www.palexmedical.com

Lombard MEDICAL

Un quinto dispositivo torácico, la prótesis Relay (Figura 4), ha completado su estudio principal y espera su aprobación regulatoria (anticipada para 2012). Los diferentes dispositivos varían en muchos aspectos importantes (Tabla 1). Estos han sido aprobados para tratamiento endovascular de aneurismas saculares y fusiformes de la aorta descendente como también para úlceras aórticas penetrantes (PAUs), con la excepción de Gore TAG que solo recibió indicación para TAA.



Fig. 4: Endoprótesis Relay (Bolton Medical, Sunrise, EEUU)
Pendiente de aprobación FDA en 2012

Tabla I: Características relevantes de las endoprótesis torácicas aprobadas en EEUU

Company Name	Product Name	Stent Material	Graft Material	Stent Expansion	Graft Length (cm)	Diameters (mm)	Introducer Sheath Required	Delivery System (F)
Bolton Medical	Relay Thoracic Stent Graft[a]	Nitinol	Woven polyester	Self-expanding	Straight: 10, 15, 20, 25; tapered: 15, 20, 25	Straight: 22–46; tapered proximal: 28–46; distal 24–42	No	22–25 (OD)
Cook Medical	TX2 With Pro-Form	Stainless steel	Woven polyester	Self-expanding	Proximal: 12–21.6; tapered proximal: 15.2–20.8; distal: 13.6–20.7	Straight proximal: 28–42; tapered proximal: 32–42; distal: 28–42	No	23, 25 (OD)
Gore & Associates	Gore TAG Thoracic Endoprosthesis	Nitinol	ePTFE	Self-expanding	10, 15, 20	26, 28, 31, 34, 37, 40, 45	Yes	20, 22, 24 (ID)
	Gore Conformable TAG Thoracic Endoprosthesis					Straight proximal: 21, 26, 28, 31, 34; tapered proximal: 31, 26; distal: 26, 21		18, 20, 22, 24 (ID)
Medtronic, Inc.	Talent Thoracic Captivia	Nitinol	Dacron polyester	Self-expanding	11, 16, 20	22, 24, 26, 28, 30, 32, 34, 36, 38, 40, 42, 44, 46	No	22, 24, 25 (OD)
	Valiant Thoracic Captivia							

Abbreviations: ePTFE, expanded polytetrafluoroethylene; OD, outer diameter; ID, inner diameter.
[a]The Relay Thoracic Stent Graft is not currently FDA approved, but approval is expected in 2012.

La aprobación de la FDA se basó en resultados obtenidos a 1año en los diferentes ensayos que fueron diseñados y dirigidos a probar cada dispositivo en el área clínica.[17-21]

Los progresos de TEVAR han transformado el panorama de la cirugía de aorta torácica (Figura 5). Los avances en imágenes aórticas han contribuido significativamente a su vez. Una importante revisión retrospectiva de tasas de reparación de TAA en los Estados Unidos de 2000 a 2007 publicados por Walker et al en 2010 fue ilustrativo en este sentido:[21] la

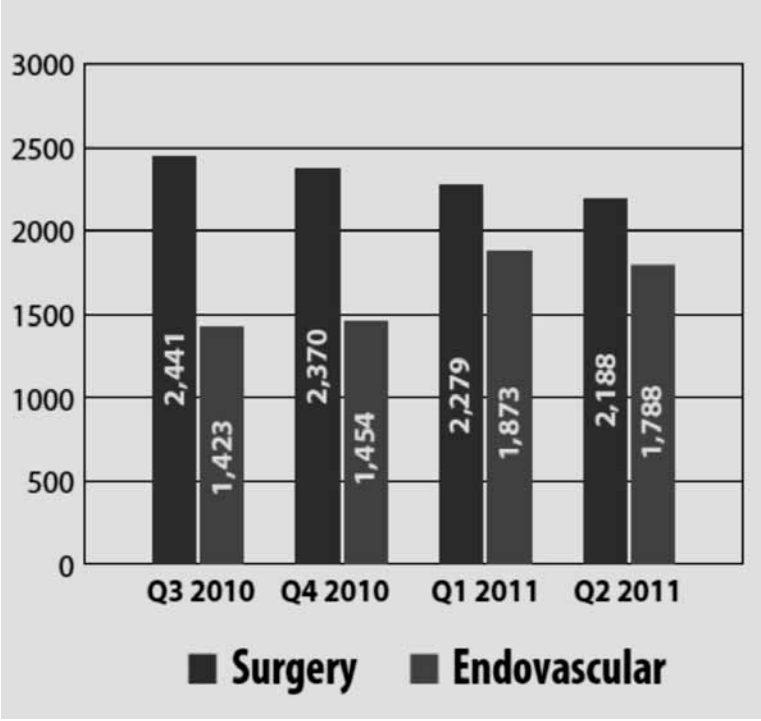

Fig. 5: Reparación estimada de aorta torácica en EEUU. Reproducido desde the United States Vascular and Endovascular Monitor Panel Report, 2nd Quarter, September 2011.

cirugía abierta experimentó un incremento de 3,3 por millón en el periodo de 2000 a 2002, hasta 5,6 por millón en 2003 (cuando fueron introducidos los tomógrafos computados multicorte). La tasa de TEVAR cambió dramáticamente desde un escaso 1,6 por millón en 2005, moviéndose aceleradamente hacia arriba a 6,1 reparaciones por millón en el 2006 después de la primera aprobación FDA de una endoprótesis torácica (Gore TAG).

Desde un punto de vista tecnológico, los dispositivos torácicos tuvieron su fase de "infancia" en la década de los 90s y principios de los 2000s, y ahora están empezando a alcanzar su "juventud"("adultez temprana"). Pese a que la lista de logros de TEVAR es robusta e impresionante, existen muchos aspectos por conquistar, principalmente:

* Adaptabilidad al la flexión, o curva, del arco distal para permitir a la endoprótesis abrazar la curvatura menor evitando el efecto "pico de pájaro" (bird-beaking) (Figura 6). Este problema puede resultar en una mala aposición, falla del sello proximal con endofuga tipo I, pobre fijación, y hasta colapso protésico en algunos casos. Dispositivos más recientes ya han abordado estos asuntos: Valiant Captivia de Medtronic, Zenith TX2 Pro-Form de Cook, y Conformable TAG de Gore representan las últimos diseños mejorados disponibles que parecerían haber resuelto significativamente estos inconvenientes.

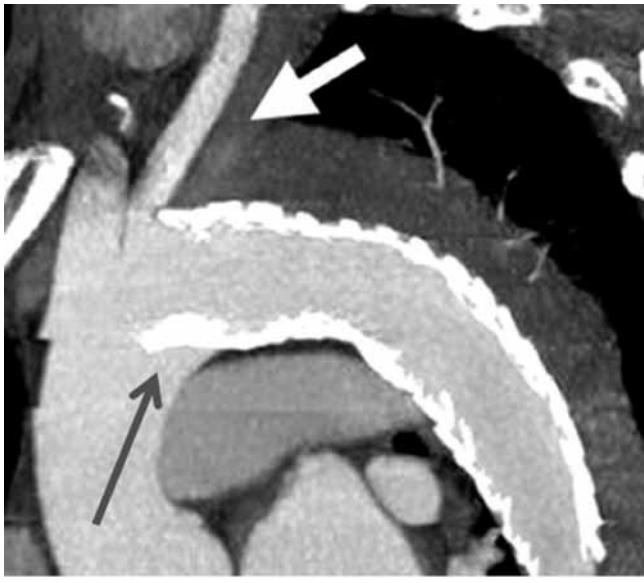

Fig. 6: Efecto de "pico de pájaro" o de protusión del aspecto inferior de la endoprótesis como resultado de una mala aposición en la curvatura menor del arco

* Sistemas de liberación de bajo perfil con diámetro externo < 22 F se esperan con ansia. Esto será muy útil en minimizar complicaciones relacionadas con los accesos y expandir la aplicabilidad de TEVAR porque la mujeres (que tienen arterias de acceso notoriamente pequeñas y frágiles) hacen > 20% de los pacientes en global.

* El manejo de las ramas aorticas ha sido largamente reconocido como la siguiente frontera crítica y representa un proyecto de investigación y desarrollo significativo para cada una de las principales compañías del rubro. Múltiples iteraciones y diseños seguramente serán desarrollados y estarán accesibles en los años venideros (Figura 7). Entretanto, el uso de terapias complementarias (técnica de chimenea, etc.) y combinaciones híbridas (incluido *debranching*) continúan ganando impulso en el presente.



Fig. 7: Prototipos de endopróteisis con rama única : modelo de WL Gore (A) y modelo de Medtronic (B).

Disección Aórtica

La disección aórtica aguda es la catástrofe aórtica fatal más frecuente, con más muertes anuales que la ruptura de AAAs. La incidencia en los Estados Unidos se ha estimado como baja de 10 a 15 por 100.000 adultos anuales, acumulando tal vez 10.000 nuevos casos por año (Figura 8).[22] El curso clínico frecuentemente maligno de la DA justifica su estatus como una causa mayor de morbilidad y mortalidad cardiovascular. Un desgarro intimomedial, o desgarro de entrada, que permite al poderoso flujo aórtico penetrar en la pared es el evento inicial, resultando en la creación de un canal de flujo secundario, o falso lumen (FL) que se propaga a distalmente en forma de espiral (más comúnmente) o de forma recta comprometiendo diferentes extensiones de la aorta. Esto ocurre frecuentemente hasta la bifurcación y se extiende a una o ambas arterias iliacas.

El FL también se puede propagar proximalmente. El FL presurizado tiende a comprimir el verdadero lumen (VL) en el tórax (y mas allá), algunas veces cercano al colapso impidiendo el flujo distal a las vísceras, médula espinal, y las extremidades inferiores.

El desgarro de entrada está casi siempre localizado en la aorta torácica –aorta ascendente en el tipo A y aorta descendente distal a la arteria subclavia izquierda en el tipo B. Desgarros secundarios o reentradas (fenestraciones), pueden ocurrir en la aorta torácica distal y/o la aorta abdominal.

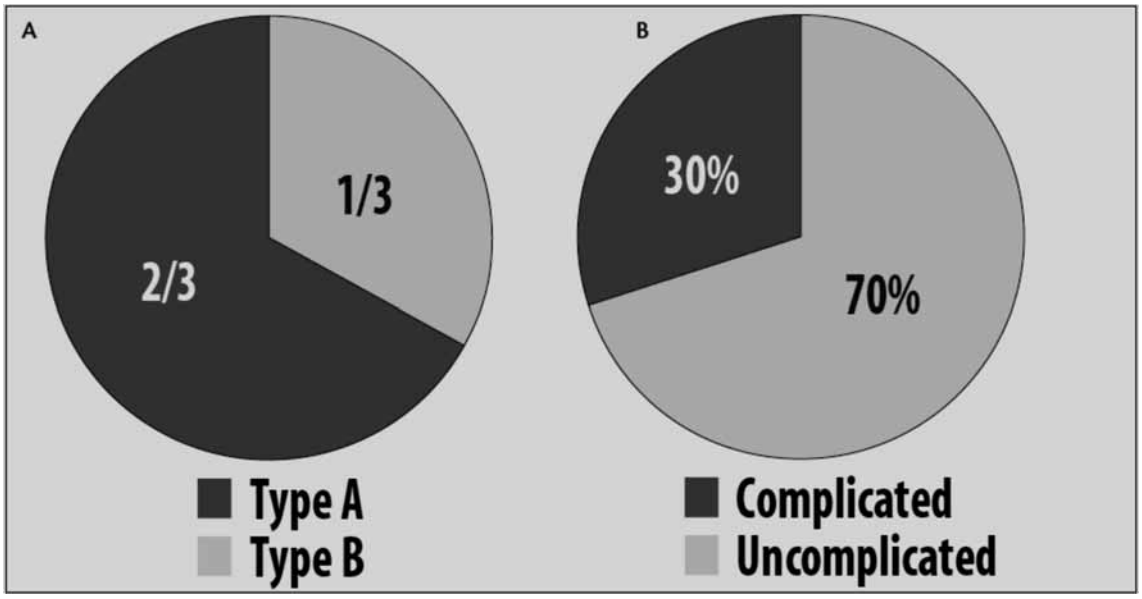

Fig. 8: Se estiman 10000 nuevos casos por año de disección aórtica en EEUU. Dos tercios son del tipo A y untercio serían tipo B (A). Se estiman 3000 nuevos casos por año de disección tipo B en EEUU, de los cuales un 30% son complicadas y un 70% no complicadas (B)

La degeneración de la capa media de la pared aórtica es el defecto anatómico subyacente que prepara el escenario para que la DA ocurra. Enfermedades hereditarias del tejido conectivo como el síndrome de Marfan (y los síndromes de Ehlers-Danlos o Loeys-Dietz) y otros síndromes familiares relacionados a TAA y DA son la causa inicial en algunos casos.[23]. Sin embargo la mayoría de los pacientes con DA desarrollan la disección de una severa, frecuentemente mal controlada o pobremente tratada hipertensión arterial que induce cambios degenerativos severos en la pared aórtica con el tiempo. No está claro si la hipertensión en si misma puede producir DA en ausencia de una aorta predispuesta. La probabilidad de ocurrencia de una disección también está influenciada por el diámetro porque la dilatación de la aorta resulta en aumento de tensión parietal y estrés mecánico.[12]

Datos del *International Registru of Acute Aortic Dissection* [24] apuntan con claridad a los factores de riesgo más importantes para el desarrollo de DA: Los siguientes destacan: género masculino (2:1 razón hombre a mujer), edad (sexta a séptima década), historia de hipertensión, cirugía cardíaca previa (involucrando reemplazo valvular o reparación aórtica), aorta bicúspide, síndrome de Marfan, uso de cocaína crack.

El hematoma intramural (IMH) y la PAU son otras dos condiciones que se presentan frecuentemente con síntomas similares a los de la DA y pueden estar ligados etiológicamente y patológicamente. El IMH resulta de hemorragia dentro de la pared aórtica pero sin flap o desgarro intimo medial. Se piensa que es un precursor de disección en muchos casos y a sido documentada su evolución a un DA clásica (con lumen en doble cañón) en 20% de los pacientes afectados [25]. A diferencia de la DA, sin embargo, la mayoría (2/3) se clasifican de tipo B porque comprometen la aorta descendente.

Similarmente, la mayoría de las PAUs se localizan en la aorta descendente. Esta condición tiende aparecer en individuos mayores con ateroesclerosis generalizada severa. LA PAU también puede ser precursor de DA y estar asociada a IMH. Las tres

condiciones, en conjunto con rTAA, son identificados frecuentemente como componentes del denominado síndrome aórtico agudo.[26]

Clínicamente, la DA se clasifica como aguda cuando los síntomas transcurren en 14 días o menos. Pasadas las primeras 2 semanas la DA se dice que es crónica. Estas denominaciones surgieron en un tiempo (30 años atrás) cuando la gran mayoría de los pacientes con DA fallecían dentro de unas pocas horas a días de su inicio, un hecho que explica probablemente el arbitrario y poco útil uso del término crónico desde el día 15 en adelante.[27]

Anatómicamente, la DA se clasifica de acuerdo a la extensión y ubicación del proceso de disección en la aorta: Los tipos I y II de DeBakey (o Stanford tipo A) indica compromiso de la aorta ascendente (mas/menos extensión en la aorta distal), y tipos IIIa y IIIb (Stanford tipo B) caracterizada por una disección que comienza distal a la arteria subclavia izquierda y que se propaga distalmente a distancias variadas.[27] La tasa de mortalidad de la DA tipo A aguda es sorprendente: aproximadamente un tercio de los pacientes fallece dentro de las primeras 24 horas, y 50% muere para el final del segundo día. La mortalidad a las 2 semanas se aproxima al 80%. Permanece siendo una verdadera emergencia cardíaca quirúrgica.

Los términos complicada o no complicada se usan para caracterizar disecciones agudas tipo B (tipo III). Pacientes que se presentan con ruptura (sangre fuera de la pared aórtica), mala perfusión (visceral/renal, médula espinal, y/o extremidades inferiores), dilatación aguda en el arco distal o la aorta descendente proximal (> 45 mm de diámetro aórtico total) son designados como disección complicada. Dolor persistente, hipertensión descontrolada, y empeoramiento de las imágenes son considerados por algunos expertos como componentes esta definición.

Aproximadamente 30% de los pacientes con disección tipo B aguda son diagnosticados como complicados y se sabe que están en gran riesgo en ausencia de intervención urgente. El resto (70%) se presenta con DA no complicada y se manejan en general medicamente, principalmente a través de el uso de fármacos anti-impulso (bloqueadores de frecuencia) y terapia antihipertensiva como también control del dolor. Pacientes con DA aguda no complicada que son tratados con óptima terapia médica actual enfrentan un a mortalidad a 30 días de 10%. No obstante, están expuestos a posibles serias complicaciones en el tiempo, incluyendo el desarrollo de un TAA disecante (debido aun FL en crecimiento en el tórax) en un 20% a 30% de los casos.28 Por tanto, monitoreo cercano y seguimiento (con imágenes seriadas) de los paciente manejados medicamente es mandatorio. La DA complicada por isquemia (mala perfusión) o ruptura, por otro lado, requiere intervención precoz, obteniendo tasas de mortalidad de 20% o más dentro de 30 días.[29]

En este ámbito, la cirugía abierta continua decepcionando por tasas de morbilidad y mortalidad excesivas.[29] Esto es lo mismo que ocurre en otras condiciones clínicas en el área torácica. Insatisfacción con el tratamiento quirúrgico estándar ha sido la fuerza impulsora más importante en el desarrollo de opciones menos invasivas.

Para la DA, la revolución endovascular empezó el 20 de mayo, 1999, con la publicación de dos artículos hito que aparecieron seguidos en el mismo ejemplar del *New England Journal of Medicine*.[30,31] El temprano pionero trabajo de Nienaber et al y Dake et al sugirieron fuertemente por primera vez que el tratamiento

endovascular de la DA aguda usando endoprótesis para cubrir los desgarros de entrada y alinear el VL en el tórax podría ofrecer una alternativa más segura y atractiva a la cirugía abierta tradicional. El interés en tales estrategias se maximizó pocos años después, y una experiencia clínica rápidamente creciente corroboraron esta impresión inicial.[32,33] Hoy, TEVAR es considerado terapia de primera línea para la mayoría de los pacientes con DA complicada con necesidad imperativa de tratamiento. Este cambio de paradigma de cirugía abierta a TEVAR a ocurrido gradualmente pero sin duda, alimentado principalmente por las resultados notoriamente pobres del tratamiento quirúrgico tradicional y el distintivo atractivo de un enfrentamiento menos invasivo. Sin embargo, en lado negativo, la evidencia no es fuerte, y los dispositivos torácicos no han sido testeados formalmente en el tratamiento de la DA, y el uso de endoprótesis continúa estando fuera de las recomendaciones de uso (hasta noviembre de 2011 cuando este articulo se completó). Se anhela que ensayos en curso y completados proveerán la evidencia clínica necesaria para permitir aprobación regulatoria de una indicación formal de endoprótesis para DA en el futuro cercano.[34,35] Más desalentador aún, la evidencia científica a favor de TEVAR en el contexto de DA no complicada tipo B permanece esquiva, con recomendación actual de anejar estos pacientes en forma médica.

El desarrollo de dispositivos específicos para disección es otro objetivo importante. Cook se dedicó a esta empresa antes que nadie: El stent TXD del la compañía fue recientemente aprobado para su comercialización en Europa. El dispositivo consiste en una endoprótesis proximal estándar que se puede extender distalmente usando un número variable de stents metálicos descubiertos entrelazados autoexpandibles para estabilizar el septum de disección y re-expandir el VL a lo largo de

Fig. 9: Dispositivo TX2 y TXD de Cook Medical

su extensión (Figura 9). De hecho, una estrategia similar se puede utilizar con una combinación de varios dispositivos disponibles en la actualidad. La experiencia clínica precoz y resultados del paciente han sido alentadores36. Otros diseños de endoprótesis específicos para DA sin duda seguirán apareciendo en los próximos años, y éstos seguramente no tendrán stents descubiertos proximales o stents descubiertos rediseñados que sean cortos, blandos y con rebarbas cortas y bien redondeadas.

Por último, la actual decepción con resultados quirúrgicos, y los avances tecnológicos continuos resultará inevitablemente en la creación de soluciones endovasculares para disecciones aórticas tipo A. El desarrollo actual de dispositivos valvulares transcatéter hace esta predicción certera.

Traumatismo de aorta torácica

El término transección genera confusión y es incorrecto, ya que la mayoría de los traumatismos de aorta torácica (TAT) no evolucionan a la pérdida completa de la continuidad aórtica. Sin embargo, el término ha llegado a significar disrupciones traumáticas contusas de la aorta torácica que generalmente resultan fatales. La mayoría está relacionada a lesiones por desaceleración que ocurren durante accidentes automovilísticos, caídas a grandes alturas, etc. Da cuenta de aproximadamente 20% de las muertes relacionadas a choques vehiculares,[37] y es la segunda causa más frecuente de muerte traumática en general.[38] Ochenta a 90% de las víctimas muere en el lugar del accidente, de forma casi inmediata. Entre aquellos que logran llegar vivos al hospital, hasta casi el 50% fallecerá en las primeras 24 horas. Estas lesiones pueden llegar a ser aproximadamente

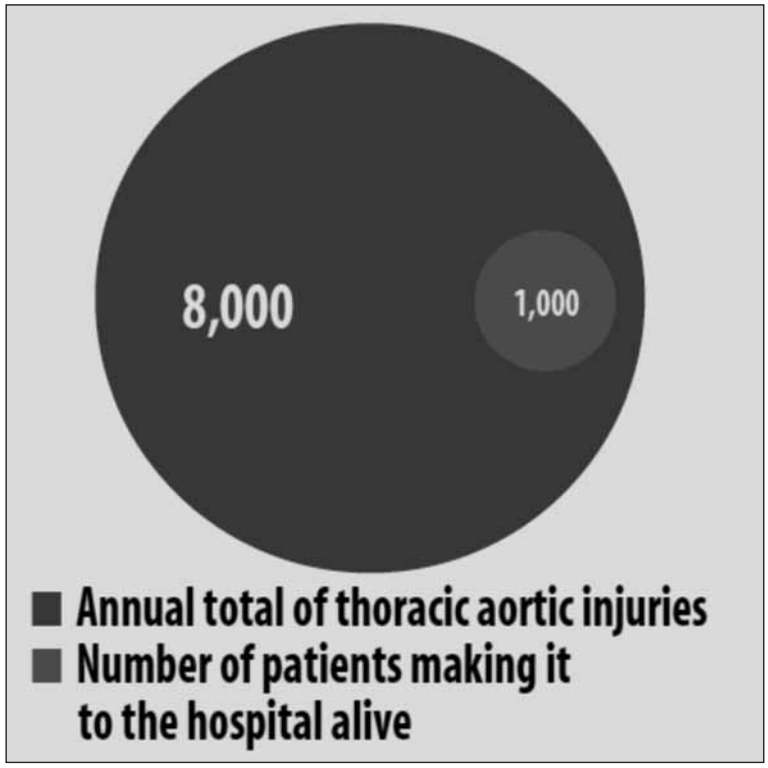

Fig. 10: Se calculan un total de 8000 pacientes anuales que sufren lesiones traumáticas de la aorta torácica en EEUU de los cuales, sólo 1000 llegan vivos al hospital.

8,000 en los Estados Unidos de América y aproximadamente 1,000 de las víctimas que llegan vivas al hospital (Figura 10).[39]

Históricamente, el tratamiento quirúrgico ha generado menos que resultados espectaculares, con una tasa de mortalidad promedio de 28% y una tasa de paraplejia de 16%. Ha aumentado la aceptación y adopción de reparación endovascular, en cuanto los resultados parecen ser claramente mejores que aquellos con cirugía abierta.[39 – 41]

De hecho, en muchos centros, TEVAR ha reemplazado el tratamiento quirúrgico en el manejo de la mayoría de víctimas de trauma, y se pronostica que será la próxima indicación aprobada por la FDA para dispositivos de endoprótesis torácicas. La aprobación del

dispositivo torácico *Talent* en Junio de 2008 representó un importante refuerzo de las capacidades técnicas con la oferta de prótesis de tamaño relativamente pequeño (22 y 24 mm de diámetro), que están especialmente bien adaptadas para su implante en aortas pequeñas (y sanas) que se encuentran en estos casos. Dicho esto, la reparación de TAT continúa realizándose con todos los dispositivos aórticos disponibles comercialmente a la fecha. La actual naturaleza fuera de indicación formal de la reparación endovascular probablemente cambiará pronto, a medida que los TAT pasen a ser la próxima indicación aprobada por la FDA para TEVAR.

Una nueva clasificación que reconoce cuatro extensiones de los traumatismos aórticos (y sus implicancias terapéuticas) ha sido otro aporte útil para nuestro nivel de conocimiento y ya está teniendo un impacto al momento de tomar una decisión informada de qué lesiones seleccionar para una reparación inmediata o precoz versus aquellas que se pueden observar sin intervenir.[43] También se debe reconocer que la información sobre resultados a largo plazo tras la reparación endovascular del trauma de aorta torácica es prácticamente inexistente, por lo que se deben moderar las proclamaciones como “triunfo total”.

Conclusiones

Al final, el escenario del TEVAR se puede describir como uno de profunda transformación, cambios de paradigmas, e intensa investigación en curso y evolución. El ritmo de cambio probablemente continuará y es casi inevitable que se acelere en un futuro cercano. Aunque es verdad que aún quedan muchos desafíos y promesas inconclusas, es fácil de ver que nos hemos vuelto (como resultado) indiscutiblemente mejores en nuestra capacidad de abarcar un gran número de patologías aórticas de riesgo vital, trayendo enormes beneficios a muchos pacientes. Manténganse sintonizados, pues esto es sólo el comienzo!

* Traducción y adaptación al Español por:
Dr. Juan Pablo Uribe

Bibliografia

1. Dake MD, Miller DC, Semba CP, et al. Transluminal placement of endovascular stent-grafts for the treatment of descending thoracic aortic aneurysms. N Engl J Med. 1994;331:1729-1734.

2. Criado FJ. EVAR at 20: the unfolding of a revolutionary new technique that changed everything. J Endovasc Ter. 2010;17:789-796.

3. Criado, FJ. The EVAR landscape in 2011: a status report on AAA therapy. Endovasc Today. 2011;10:40-44, 58.

4. Davies RR, Goldstein LJ, Coady MA, et al. Yearly rupture or dissection rates of for thoracic aortic aneurysms: simple prediction based on size. Ann Thorac Surg. 2002;73:17-27.

5. Ramanath VS, Oh JK, Sundt TM, et al. Acute aortic syndromes and thoracic aortic aneurysm. Mayo Clin Proc. 2009;84:465-481.

6. Elefteriades JA, Farkas EA. Thoracic aortic aneurysm: clinically pertinent controversies and uncertainties. J Am Coll Cardiol. 2010;55:841-857.

7. Svensson LG, Kouchoukos NT, Miller DC, et al. Society of Thoracic Surgeons Endovascular Surgery Task Force. Expert consensus document on the treatment of descending thoracic aortic disease using endovascular stent-grafts. Ann Thorac Surg. 2008;85(1 suppl):S1-41.

8. Elefteriades JA. Natural history of thoracic aortic aneurysms: indications for surgery, and surgical versus nonsurgical risks. Ann Thorac Surg. 2002;74:S1877-1880.

9. Clouse WD, Hallett JW, Schaff HV, et al. Acute aortic dissection: Population-based incidence compared with degenerative aortic aneurysm rupture. Mayo Clin Proc. 2004;79:176-180.

10. Jonker FH, Trimarchi S, Verhagen HJ, et al. Meta-analysis of open versus endovascular repair for ruptured descending thoracic aortic aneurysm. J Vasc Surg. 2010;51:1026-1032.

11. Lederle FA, Johnson GR, Wilson SE, et al. The aneurysm detection and management study screening process: validation cohort and final results. Aneurysm Detection and Management Veterans Affairs Cooperative Study Investigators. Arch Intern Med. 2000;160:1425-1430.

12. Elefteriades JA. Thoracic aortic aneurysm: reading the enemy's playbook. Yale J Biol Med. 2008;81:175-186.

13. Elefteriades JA, Rizzo JA. Epidemiology, prevalence, incidence, trends. In: Elefteriades JA, editor. Acute Aortic Disease. New York, NY: Informa Healthcare; 2008:89-98.

14. Acosta S, Ogren M, Bengtsson H, et al. Increasing incidence of ruptured abdominal aortic aneurysm: a population-based study. J Vasc Surg. 2006;44:237-243.

15. Lam CR, Aram HH. Resection of the descending thoracic aorta for aneurysm; a report of the use of a homograft in a case and an experimental study. Ann Surg. 1951;134:743-752.

16. Conrad MF, Cambria RP. Contemporary management of descending thoracic and thoracoabdominal aortic aneurysms: endovascular versus open. Circulation. 2008;117:841-852.

17. Makaroun MS, Dillavou ED, Wheatley GH, et al; for the Gore TAG Investigators. Five-year results of endovascular treatment with the Gore TAG device compared with open repair of thoracic aortic aneurysms. J Vasc Surg. 2008;47:912-918.

18. Greenberg RK, O'Neill S, Walker E, et al. Endovascular repair of thoracic aortic lesions with the Zenith TX1 and TX2 thoracic grafts: intermediate-term results. J Vasc Surg. 2005;41:589-596.

19. Fairman RM, Criado F, Farber M, et al; for the VALOR Investigators. Pivotal results of the Medtronic Vascular Talent Thoracic Stent Graft System: the VALOR trial. J Vasc Surg. 2008;48:546-554.

20. Fairman RM. Results of the VALOR II trial of the Medtronic Valiant thoracic stent graft at 1 year. Presented at: 2011 SVS Vascular Annual Meeting; June 16-18, 2011; Chicago, IL.

21. Walker KL, Shuster JJ, Martin TD, et al. Practice patterns for thoracic aneurysms in the stent graft era: health care system implications. Ann Thorac Surg. 2010;90:1833-1839.

22. Svensson LG, Kouchoukos NT, Miller DC, et al. Society of Thoracic Surgeons Endovascular Surgery Task Force. Expert consensus document on the treatment of descending thoracic aorticdisease using endovascular stent-grafts. Ann Thorac Surg. 2008;85:S1-S41.

23. Fattori R, Napoli G, Lovato L, et al. Descending thoracic aortic diseases: stent-graft repair. Radiology. 2003;229:176-183.

24. Hagan PG, Nienaber CA, Isselbacher EM, et al. The International Registry of Acute Aortic Dissection (IRAD): new insights into an old disease. JAMA. 2000;283:897-903.

25. Evangelista A, Mukherjee D, Mehta RH, et al. Acute intramural hematoma of the aorta: a mystery in evolution. Circulation. 2005;111:1063-1070.

26. Nienaber CA, Powell JT. Management of acute aortic syndromes. Eur Heart J. In press.

27. Criado FJ. The mystery of aortic dissection: a 250-year evolution. J Cardiovasc Surg. 2010;51:601-608.

28. Grabenwogen M, Fleck T, Czerny M, et al. Endovascular stent graft placement in patients with acute thoracic aortic syndromes. Eur J Cardiothorac Surg. 2003;23:788-793.

29. Bozinovski J, Coselli JS. Outcomes and survival in surgical treatment of descending thoracic aorta with acute dissection. Ann Thorac Surg. 2008;85:965-971.

30. Nienaber CA, Fattori R, Lund G, et al. Nonsurgical reconstruction of thoracic aortic dissection by stent-graft placement. N Engl J Med. 1999;340:1539-1545.

31. Dake MD, Kato N, Mitchell RS, et al. Endovascular stent-graft placement for the treatment of acute aortic dissection. N Engl J Med 1999;340:1546-1552.

32. Khoynezhad A, Donayre CE, Omari BO, et al. Midterm results of endovascular treatment of complicated acute type B aortic dissection. J Thorac Cardiovasc Surg. 2009;138:625-631.

33. White RA, Miller C, Criado FJ, et al. Report on the results of thoracic endovascular aortic repair for acute, complicated, type B aortic dissection at 30 days and 1 year from a multidisciplinary subcommittee of the Society for Vascular Surgery Outcomes Committee. J Vasc Surg. 2011;53:1082-1090.

34. Investigators for the Medtronic Valiant Captivia Trial. Clinical study to evaluate the performance of the Valiant thoracic stent graft with the Captivia delivery system (Valiant Captivia) for the treatment of acute, complicated type B aortic dissections. Study in progress.

35. Tang DG, Dake MD. TEVAR for acute uncomplicated aortic dissection: immediate repair versus medical therapy. Semin Vasc Surg. 2009;22:145-51.

36. Lombardi JV, Nienaber CA, Cambria R, et al. Endovascular treatment of complicated type Baortic dissection using a composite device design: initial results of a prospective multicenter clinicaltrial (STABLE). Presented at: the 2011 SVS Annual Vascular Meeting; June 16-18, 2011; Chicago, IL.

37. Rousseau H, Soula P, Perreault P, et al. Delayed treatment of traumatic rupture of the thoracic aorta with endoluminal covered stent. Circulation. 1999;99:498-504.

38. Plummer D, Petro K, Akbari C, O'Donnell S. Endovascular repair of traumatic thoracic aortic disruption. Perspect Vasc Surg Endovasc Ther. 2006;18:132-139.

39. Neschis DG, Moaine S, Gutta R, et al. Twenty consecutive cases of endograft repair of traumatic aortic disruption: lessons learned. J Vasc Surg. 2007;45:487-492.

40. Hong MS, Freezor RJ, Lee WA, Nelson PR. The advent of thoracic endovascular repair is associated with broadened treatment eligibility and decreased overall mortality in traumatic thoracic aortic injury. J Vasc Surg. 2011;53:36-43.

41. Estrera AL, Gochnour DC, Azizzadeh A, et al. Progress in the treatment of blunt thoracic aortic injury: 12-year single-institution experience. Ann Thorac Surg. 2010;90:64-71.

42. Lee WA, Matsumura JS, Mitchell RS, et al. Endovascular repair of traumatic thoracic aortic injury: clinical practice guidelines of the Society for Vascular Surgery. J Vasc Surg. 2011;53:187-192.

43. Azizzadeh A, Keyhani K, Miller CC, et al. Blunt traumatic aortic injury: initial experience with endovascular repair. J Vasc Surg. 2009;49:1403-1408.

REVISIONES

Disección Aórtica: Una Perspectiva de 250 Años*

Aortic Dissection: A 250 year-perspective

Frank Criado

Vascular Surgery Department, Union Memorial Hospital–MedStar Health, Baltimore, Maryland 21218

Resumen

Doscientos cincuenta años han pasado desde el hito histórico de Frank Nicholls, se publicaron observaciones precisas en los hallazgos anatómicos y causa de muerte del Rey Jorge II. Muchas décadas después se le dio nombre a la enfermedad, usando por primera vez los términos disección y disecante asociados a un proceso patológico aórtico. Otro siglo más transcurrió antes de que se desarrollara un tratamiento quirúrgico efectivo. En agudo contraste, la evolución de los últimos 20 años ha sido nada menos que sorprendente. Nuestro entendimiento de la DA, aunque incompleto, ha mejorado dramáticamente. Adicionado a la introducción de terapias endovasculares no quirúrgicas han tenido un profundo impacto transformador, y estamos recién en el comienzo! No sería irrazonable predecir que la reparación endoprotésica reemplazará (o casi reemplazará) en un futuro cercano a la cirugía abierta para la disección tipo B, especialmente a medida de que la tecnología mejore, desarrolle, y pruebe clínicamente diseños específicos para esta indicación. Aún más, es predecible soluciones endovasculares para algunos pacientes con disecciones tipo A en los años por venir mientras los resultados quirúrgicos sigan subóptimos. Finalmente, y rodeado de esta plétora de "buenas noticias", es apropiado reflexionar en el desafío formidable que enfrentan las terapias endovasculares que se engranan para "competir" con el tratamiento médico óptimo en el manejo de la diseccion tipo B no complicada, porque va a ser difícil (si no imposible) mejorar la ya-lograda tasa de mortalidad a 30 días de menos de 10%. Los beneficios a largo plazo puede ser la carta ganadora cuando, y si es que, los resultados a largo plazo de TEVAR puedan mejorar la más bien comprometida perspectiva de los pacientes con disección tratados medicamente. Manténganse en sintonía.

Address for reprints:
Frank J. Criado, MD, FACS,
3333 N. Calvert St., Suite
570, Baltimore, MD 21218

E-mail:frank.criado@medstar.net

The tragedies of life are largely arterial.[1] — Sir William Osler

Abstract

Two hundred fifty years have passed since Frank Nicholls'history-making, accurate observations on the anatomicfindings and cause of death of King George II were published. Several decades later, the disease wasnamed, using—for the f irst time—the terms dissection and dissecting attached to an aortic disease process.
Another century went by before effective surgical treatment was developed. In sharp contrast, the evolution of the last 20 years has been nothing short of amazing.
Our understanding of AD, while not yet complete, has improved dramatically. In addition, the introduction of nonsurgical endovascular therapy has had a profoundly transformative impact—and we are just at the beginning! It would not be unreasonable to predict that stent-graft repair will likely replace (or nearly replace) open surgery in the treatment of complicated type B dissection in the near future, especially as technologies continue to improve and indication-specific designs are developed and tested in the clinical setting. Moreover, it is predictable that endovascular solutions for some patients with type A aortic dissection will become available in the years to come as surgical results continue to be suboptimal. Finally, and amidst this plethora of "good news," it is appropriate to reflect on the formidable challenge that endovascular therapies face as they gear to "compete" with optimal medical therapy in the management of patients with acute uncomplicated type B dissection, because it will obviously be difficult (if not impossible) to improve on the already-achieved 30-day mortality rate of less than 10%. Long-term gains may well become the winning card when and if the late resultsof TEVAR can be shown to improve on the rather compromised outlook of medically treated dissection patients. Stay tuned.

Introducción

La disección es la más frecuente y catastrófica manifestación de los denominados síndromes aórticos agudos (que también incluyen hematoma intramural, úlcera aórtica penetrante, ruptura de aneurisma de la aorta torácica).[2] La incidencia se estima en no menos de 30 casos por millón de individuos por año. Considerando su historia natural, sin tratamiento, la disección aguda tipo A reporta una mortalidad de 1% por hora inicialmente, se estima que la mitad de los pacientes fallecen al tercer día y casi el 80% hacia el final de la segunda semana.[3] Las tasas de mortalidad son menores pero significativas en la disección aguda tipo B: 10% a 30 días, y 70% o más en los grupos de alto riesgo.[4]

El Cuadro clínico típico de presentación de la disección aórtica aguda tipo B es de un hombre cursando 6ta o 7ma década de vida que consulta en un servicio de urgencia por un dolor intenso de inicio súbito, o un dolor torácico "desgarrador" con signos evidentes de compromiso general. La hipertensión arterial es un hallazgo común; sin embargo, cifras tensionales bajas se pueden observar cuando hay ruptura de la DA. Hallazgos físicos incluyen déficit de pulsos, resultado discrepante en los registros de tensión arterial, y tal vez un soplo cardíaco diastólico. También es posible observar déficit neurológico focal, incluyendo paraplejia o paraparesia. La variabilidad y falta de consistencia es mas bien la regla que la excepción para muchos de estos síntomas: algunos pacientes tienen muy pocos o ningún síntoma durante el comienzo y evolución de la DA. El diagnóstico, definición del tipo y grado de extensión se encuentra altamente refinado por la alta calidad de la Tomografía Computada (TC) combinada con el uso de contaste endovenoso para lograr reconstrucciones 3-D que permiten

certeramente evaluar la totalidad de la aorta y sus troncos. La Resonancia Magnética también es útil pero aun se espera que mejore para ser competitiva con la TC en el futuro.

Con algunas contadas excepciones, el manejo de la DA aguda tipo A continúa siendo un excelente ejemplo de cirugía cardíaca de emergencia que salva vidas. La cirugía consiste frecuentemente remplazo protésico de la aorta ascendente, con o sin reemplazo de la válvula aórtica. En pacientes con disecciones tipo A extensas, algunos cardiocirujanos consideran realizar operaciones mas extensas, cuando es posible y apropiado. Estas pueden incluir reparaciones de arco, o *"debranching"* de arco con revascularización de los troncos supraórticos para facilitar el tratamiento endovascular y cubrir una porción mas distal de la aorta disecada.

Los enfrentamientos terapéuticos para las disecciones tipo B son diversos y variados. Aproximadamente 70% de lo pacientes se presenta con una disección no complicada.[5] Estos responden mejor a tratamiento médico con bloqueo de frecuencia cardíaca y terapia antihipertensiva; sobretodo en la actualidad que la terapia médica óptima registra cifras de mortalidad a 30 días impresionantemente bajas de 10% y menos. Por otro lado, pacientes con disecciones complicadas se encuentran en riesgo de sufrir secuelas mayores o fallecer y deben ser considerados para cirugía abierta o endovascular.

Este breve artículo intenta revisar la evolución histórica de la DA y el conocimiento actual y evidencia disponible de los aspectos mas importante de la enfermedad, incluyendo las guías actuales para disecciones agudas tipo B.

La Historia de la Disección Aórtica

" El 25 de Octubre se levantó como siempre a las seis, y tomó su chocolate; todos su actos eran invariablemente metódicos. Un cuarto después de las siete fue al cuarto pequeño. Su asistente alemán mientras esperaba escuchó un sonido, entro corriendo y encontró al Rey muerto en el piso." Frank Nicholls, quien era el médico personal del Rey, fue el encargado de embalsamar el cuerpo real. Esto le dio la oportunidad a Nicholls de descubrir y documentar meticulosamente algunos hallazgos muy interesantes. Su descripción es el primer registro claro de la enfermedad que se conoce actualmente como disección aórtica (DA):"…el pericardio se encontró distendido con una cantidad de sangre coagulada cercano una pinta (0,57 lt)…; el corazón esta en su totalidad tan comprimido como para impedir que la sangre contenida en las venas entrara en las aurículas; tal es que los ventrículos se encontraron vacíos de sangre…; y en la raíz aórtica encontramos una fisura transversal en su lado interno, de una pulgada y media de largo, a través de la cual había transcurrido sangre recientemente, formando una gran equimosis." . Jorge II, Rey de Inglaterra; murió en el palacio de Kengsinton "sentado en el retrete". El año era 1760, y el Rey había sufrido un taponamiento cardíaco fatal causado por una disección aórtica tipo A rota al pericardio.

Cerca de 60 años después, en 1819, René Laennec, inventor del estetoscopio y era una celebridad médica europea, fue tal vez el primero en utilizar el término "aneurisma disecante". Desconocido era para él e imposible de predecir en aquel tiempo que este término fue contraproducente y , en muchos sentidos, un aporte negativo a la "causa de la DA". Contribuyó principalmente, más que nada, a un estado de confusión respecto de la naturaleza de la DA y del

aneurisma de la aorta torácica que todavía persiste hoy en día. Aún más lamentablemente, Maunoir (en 1802) había propuesto el término correcto de "disección aórtica". Sin embargo , no logró contrarrestar el poder de "la fama" y notoriedad de Laennec, tanto que su descripción y terminología pasó desapercibida durante muchos años por venir.[7]

El siguiente evento de relevancia tuvo lugar en Houston luego de un siglo después, el 7 de Julio 1954, cuando el famoso equipo conformado por DeBakey, Cooley, y Creech realizaron la primera resección de una disección de la aorta torácica descente. DeBakey y sus colegas acumularon una vasta experiencia en el manejo de pacientes con DA, reportando un seguimiento de 20 años de 527 pacientes operados desde 1980.9 Irónicamente , el mismo Michael DeBakey sufrió y sobrevivió una cirugía abierta por una DA tipo A a los 97 años.[10]

El reconocimiento y tratamiento de la DA que existe en la actualidad fue guiado por dos grandes avances. La creación del International Registry of Acute Aortic Dissection (IRAD) en 1996, que probó ser de importancia crucial por la colaboración de 20 centros internacionales de excelencia e investigadores clínicos en 9 países produjeron una asombrosa cantidad de información y datos sólidos. En muchos niveles constituye el aporte de conocimiento y comprensión mas importante que hemos ganado a cerca de la DA en los últimos 15 años.

El segundo fue la edición del 2 de Mayo de 1999 del *New England Journal of Medicine*, que contenida dos destacados artículos seguidos,[11,12] informando algunas de las primeras experiencias clínicas endovasculares con endoprotesis para disecciones tipo B, mencionando como este tipo de tratamiento podría desplazar el enfrentamiento quirúrgico abierto ya probado en el tiempo. Estos artículos presagiaron la era endovascular del tratamiento de la DA.

Causa y Patogénesis de la Disección Aórtica

La aorta es más bien, un órgano complejo. La configuración anatómica de su pared consta de 3 capas. La íntima se puede describir como una capa única, metabólicamente intensa, de células endoteliales y una capa tejido conectivo subyacente bastante laxo. Esta subcapa permite el movimiento entre la intima y la media durante la expansión/contracción que la aorta experimenta en el ciclo cardíaco. La media se Compone de 50 capas de fibras elásticas laminares y fenestradas. Se interponen fibras de colágeno y células de músculo liso. La elastina es altamente distensible: esto permite a su fibras aumentar 2 a 3 veces su largo sin romperse, donando a la aorta una impresionante capacidad de distención y elasticidad. Ambas características son esencial para el óptimo funcionamiento de la aorta. Muy diferente son las fibras de colágeno, que tienen una rigidez estimada de 5000 veces mayor que la elastina. Su rol es de mantener la integridad de la aorta y resistir la fuerza de cizallamiento a medida que la sangre es bombeada poderosamente por el ventrículo izquierdo. En la región externa se encuentra la adventicia una capa firme de colágeno y tejido conectivo que también contribuye substancialmente a la integridad aórtica. Los vasa vasorum de esta capa proporcionan la circulación que nutre esta gruesa pared arterial que no puede depender exclusivamente de la difusión de nutrientes que porta la sangre que fluye por su luz.

Es ampliamente aceptado que la DA se produce cuando existe una desgarro intimo medial, o desgarro de entrada, permitiendo la

entrada del flujo sanguíneo a la pared aórtica, creando un nuevo canal secundario: el falso lumen (FL). El FL se propaga a distal en forma espiroidal (lo más frecuente) o recta. También se puede propagar a proximal hasta la válvula aórtica. No es infrecuente que el verdadero lumen (VL) se vea comprimido por el FL presurizado, algunas veces hasta el colapso que puede llevar a complicaciones isquémicas distales (malaperfusión). Mientras que la entrada principal casi siempre es en la aorta torácica proximal, entradas secundarias o reentradas (fenestraciones) ocurren tanto en la aorta torácica, aorta abdominal o arterias ilíacas. Cómo y por qué se produce todo es aún un misterio e incompletamente comprendido. Sin embargo, un vaso enfermo o con la pared debilitada es prerrequisito, dejando a la aorta vulnerable cuando se expone a la tremenda carga de una hipertensión arterial severa o descontrolada. El riesgo aumentado de DA documentado para varias patologías heredadas de la aorta (como el síndrome de Marfan) apoya este argumento.

Datos recopilados por el IRAD(4) han identificado varios factores de riesgos para el desarrollo de DA aguda: sexo masculino, cursando la 6ta ó 7ma década de vida, hipertensión, antecedentes de cirugía cardíaca (particularmente reemplazo valvular aórtico), válvula aórtica bicúspide y síndrome de Marfan. En menos del 10% de las veces la DA aguda ocurre en individuos menores de 40 años: son generalmente normotensos, pero tienen historia de cirugía cardíaca, aorta bicúspide, síndromes de Marfan, Ehlers-Danlos, o condiciones similares.

Probablemente en el mismo espectro podemos encontrar al hematoma intramural y la úlcera aórtica penetrante que muchas veces se presentan con síntomas similares a la DA. Estas condiciones podrían estar conectadas a una patogénesis común.

El hematoma intramural se origina por una hemorragia dentro de la pared aórtica, pero sin entrada ni septum (flap) intimo-medial detectable. Muchos expertos lo consideran como precursor de la DA. De hecho , el hematoma intramural evoluciona a un DA completa (aorta en doble cañón)en el 20% de los casos. Dos tercios de los hematomas intramurales comprometen la aorta descendente (en comparación a la aorta ascendente). Exactamente lo inverso ocurre en la DA. Es destacable que el pronóstico final y el riesgo de muerte del 25% a un año son bastante similares para ambos, el hematoma intramural y la DA.

Las ulceras aórticas penetrantes se pueden originar en cualquier lugar de la aorta; sin embargo, la mayoría se presenta en la aorta torácica descendente. Los pacientes suelen ser de mayor edad con evidencia de ateroesclerosis significativa. La úlcera puede preceder a una DA y se puede asociar a hematoma intramural. La ocurrencia simultánea de ulcera penetrante con hematoma intramural es peligrosa, y podría requerir intervención precoz. Las úlceras penetrantes tienen un comportamiento poco predecible y pueden llevar a ruptura y hemorragia catastrófica. La Reparación Endovascular Torácica de Aorta (TEVAR) esta surgiendo rápidamente como una opción segura de tratamiento, porque la mayoría de las úlceras se desarrollan en sectores apropiados para endoprótesis y procedimientos endovasculares. Existe un consenso en aumento que la intervención debería intentarse (si es razonable y posible) para ulceras penetrantes de más de 3 cm de diámetro, y para todas las sintomáticas de cualquier tamaño.[14]

Clasificación Clínica

La disección aguda se diagnóstica cuando los síntomas clínicos han durado 14 días o menos. Después de la segunda semana, la disección se clasifica como crónica. Es difícil explicar el origen de esa definición tremendamente arbitraria e imprecisa. Antes de que existiera una terapia efectiva, tal vez a los pacientes que sobrevivían mas allá de la segunda semana se les consideraba como "sobreviviente crónicos". Obviamente, sería deseable revisar estas definiciones de acuerdo al conocimiento y las necesidades actuales. Aún de mayor valor sería el desarrollo de una clasificación clínica que ayudara como guía terapéutica-particularmente para TEVAR. La elasticidad y movilidad del septum (lamella) tiende a disminuir en el tiempo a través de un proceso de fibrosis que aumenta gradualmente su rigidez. La disección aguda y crónica difieren principalmente en este aspecto. El impacto en el resultado de la reparación endoprotésica puede ser enorme, porque un septum libre y móvil puede permitir una re-expansión del VL completa o casi completa, hasta la de la pared externa, ocluyendo así el FL. Por el contrario un VL comprimido puede re expandir muy poco en presencia de un septum rígido e inmóvil (como en la DA crónica) y llevar a resultados insatisfactorios con trombosis parcial del FL sin lograr remodelación de la aorta disecada. Distinguir entre DA aguda y crónica en términos de rigidez y movilidad septal es entonces crucial cuando se considera TEVAR. Cuando existe duda sobre la naturaleza aguda o crónica de un caso, se puede evaluar la movilidad con ultrasonido intravascular o ecocardiograma transesofágico. Imágenes dinámicas de TC o resonancia también pueden proveer información diagnóstica en este sentido.

Clasificación Anatómica

La extensión de la disección a lo largo de la aorta define el tipo. La Clasificación de Debakey fue la primera propuesta, en 1965.15 Se reconocen tres tipos principales: tipos I y II comprometen la aorta ascendente; tipo III, disección distal, comienza distal a la arteria subclavia izquierda, sin comprometer el arco proximal y la aorta ascendente. La clarividencia de Debakey incluso distingue tipo IIIa (sobre los vasos viscerales) tipo IIIb (extendiéndose distalmente involucrando la aorta abdominal, y arterias iliacas), que ha probado ser extremadamente valiosa en el siglo XXI por el impacto substancial en el pronóstico y resultados a largo plazo en la TEVAR. La mas reciente y simple Clasificación de Stanford(16) también se ha vuelto muy utilizada, especialmente fuera de la comunidad quirúrgica cardiotorácica. Solo describe dos tipos de DA: tipo A, que significa compromiso de la aorta ascendente.; y tipo B, en la cual no hay compromiso de la aorta ascendente. Stanford A es equivalente a tipos I y II de Debakey, y Stanford B es equivalente a tipos IIIa y IIIb de Debakey. Aproximadamente dos tercios de los casos de DA aguda son tipo A, y el resto B.

Disección aortica tipo B: Complicada versus no complicada

Disección complicada se refiere a evidencia de ruptura aórtica (sangre fuera de la pared aórtica), malaperfusión (isquemia que involucre vísceras , riñones, médula espinal, o extremidades inferiores), o expansión rápida en el arco distal o en aorta descendente proximal de 4,5 cm o más). Estos hallazgos constituyen indicación clínica de intervención, porque inmediatamente comprometen la vida o una extremidad.

Aproximadamente el 30% de los pacientes con una disección aguda tipo B se presenta con una disección complicada. La malperfusion es tal vez una de la mas intrigantes y singulares complicaciones de la DA, especialmente cuando hay compromiso del territorio renal y visceral. Las descripciones clásicas de la supuesta patogénesis de la oclusión de ramas aórticas incluye mecanismos estáticos (compresión del vaso por el FL presurizado) y mecanismos dinámicos (protrusión del flap de disección hacia origen del vaso). Varias técnicas y enfrentamientos se desarrollaron, tales como fenestraciones. quirúrgicas y endovasculares Hoy día sabemos que la malaperfusion es mayormente el resultado de una compresión proximal severa del VL en el tórax, por un FL presurizado que sobresale. Este conocimiento ha contribuido al tratamiento actual del la mayoría de los pacientes con un enfrentamiento más simple y aparentemente más efectivo de realinear el VL en la aorta descendente proximal (y media) con una endoprótesis para obliterar el sitio de entrada y re direccionar todo el flujo por el VL exclusivamente. Como otro efecto de este nuevo conocimiento y terapia moderna se ha observado un rol decreciente de la revascularización directa de las ramas (stenting) y rara vez el uso de fenestaciones.

Adicionalmente a los componentes diagnósticos inequívocos y cruciales de una disección complicada, es desafortunadamente no infrecuente oír o ver alusiones a otros hallazgos y criterios mas blandos que solo dudosamente justifican la intervención. Estas incluyen dolor que no cede, hipertensión no controlada, extensión de la disección, empeoramiento en las imágenes. La mayoría sino todo el 70% de los pacientes que se presentan con una disección no complicada debiera ser tratado medicamente siguiendo la evidencia actualmente disponible. El tratamiento con medicación anti-impulso y antihipertensiva moderna produce resultados muy satisfactorios en la fase aguda , con una expectativa de mortalidad a 30 días de 10% o menos actualmente. Sin embargo, seguimientos clínicos frecuentes e imagenología seriada es crucial, porque los pacientes con DA están expuestos a riesgos vitales a largo plazo- incluyendo la formación de aneurisma en la aorta torácica disecada en 20-30% de estos pacientes.

Tratando la Diseccion Tipo B Aguda: Tendencias Actuales y Evidencia Emergente

El manejo de la diseccion aortica tipo B es bastante variado en la actualidad. A pesar de que ha habido un progreso importante en los últimos años, muchos aspectos importantes permanecen no muy claros o controversiales. Un resumen conciso del panorama general a mediados de 2011 es como sigue:

- El tratamiento con cirugía abierta de la aorta descendente en la disección aguda ofrece resultados subóptimos por la persistente morbilidad significativa asociada con esta, y porque tiene una mortalidad postoperatoria a 30 días excesiva de 25%.
- El resultado clínico y la tasa de mortalidad del óptimo tratamiento médico para la disección tipo B no complicada ha mejorado notablemente recientemente: la mortalidad intrahospitalaria con terapia medica óptima es actualmente menos del 10.
- TEVAR a añadido una completa nueva dimensión en el manejo de la DA, emergiendo como un prometedor y probablemente preferible enfrentamiento para pacientes con indicación de intervención y situaciones de inestabilidad. Sin embargo TEVAR no esta avalada por la evidencia actual para la DA no complicada.

El ascenso de TEVAR como intervención de elección para la mayoría de los pacientes con disección complicada ha sido relativamente rápido desde que los reportes iniciales fueron publicados en 1999.[11,12] Es posible que TEVAR reemplace a la cirugía abierta en el futuro. Sin embargo, pronunciamientos de un cambio total del paradigma son de alguna forma prematuros y deberían ser templados por la noción de que falta evidencia nivel 1 a favor de TEVAR para esta indicación clínica. La información de resultados a largo plazo es como mucho escasa.

Una área de intenso interés se refiere a si no sería más beneficioso y mejor TEVAR precoz para la mayoría de los pacientes, presenten o no complicaciones. La intervención precoz sin duda produce mayores tasas de reexpansión del VL y de trombosis del FL, promoviendo rápida y completa remodelación aórtica en muchos casos. Por otro lado, la evolución de una disección aguda tipo IIIb a una fase crónica frecuentemente resulta en tratamientos difíciles o imposibles, tanto para cirugía abierta como para procedimientos endovasculares. El estudio INSTEAD (The Investigation on StentGrafts in Aortic Disssection) falló en clarificarlo porque solo se enfocó en pacientes con DA crónica.[19] El aún en desarrollo estudio ADSORB,20 puede proveer datos importantes, pero estos no estarán disponibles por algunos años más. Por el momento, algunos expertos en TEVAR y DA están empezando a sugerir que un grupo de alto riesgo existe entre los pacientes con disección no complicada, y este grupo puede tener malos resultados con tratamiento médico exclusivo. Este conocimiento puede ser útil al momento de elegir pacientes para una intervención precoz y reparación de la aorta torácica incluso en ausencia de complicaciones. Los tres factores más importantes parecen ser un diámetro FL mayor de 22 mm, un rasgo de entrada amplio, y un VL severamente comprimido en el toráx. Un falso lumen parcialmente trombosado también podría contarse en esa categoría.[21,22]

Asunto s no Resueltos Relacionados a TEVAR en Disección Tipo B

Dentro de los asuntos no resueltos que rodean al TEVAR en la disección aguda tipo B se incluyen:

Momento de la Intervención en la Ausencia de una Indicación Urgente Como Mala Perfusión Crítica o ruptura. La enseñanza quirúrgica tradicional respaldaba la espera por un cierto período de tiempo para permitir la “maduración” del septum de la disección (flap) para que así pudiera sostener mejor las suturas. Ese precepto no se aplica al TEVAR, y ninguna evidencia de ningún tipo apoya un período de espera para la llevar a cabo una reparación con endoprótesis. De hecho, hay muy buenas razones para esperar no más de 1 ó 2 días, en general, un período razonable para estabilizar el paciente y completar la evaluación. Muerte por disección aguda tipo B son más propensas a ocurrir dentro de los primeros 7 a 10 días,[20] por lo que no tiene sentido posponer la reparación para 2 ó 3 semanas más.

Extensión de la Cobertura de la Endoprótesis y Realineamiento del Verdadero Lumen Torácico. La extensión de la cobertura es también un aspecto importante, y uno en el cual los desacuerdos e incertidumbres persisten. Ahora parece más claro que el péndulo está inclinado en dirección de mayor cobertura, es más: la mitad a dos tercios de la longitud de la aorta descendente se cree que es apropiado, en la mayor parte de los casos. Cubrir la entrada solo con una endoprótesis corta es conceptualmente sugerente pero usualmente irrealista, dada la frecuente ocurrencia de múltiples entradas y reentradas, y el deseo de lograr rápidamente

una trombosis completa del FL sobre el diafragma. Aun más, cuando la ruptura es la indicación de TEVAR, cobertura completa o casi completa de la aorta descendente es casi inequívocamente necesario. La preocupación sobre una excesiva cobertura es justificada, porque nadie quiera comprometer la irrigación crítica de la médula espinal. En la escena de un a DA, sin embargo, el riesgo de paraplejia relacionada a TEVAR es bastante bajo.[23]

Limitaciones de TEVAR

Pese a que es verdad que el tratamiento con endoprótesis es un avance importante en el tratamiento de la disección aguda[24] los sistemas y técnicas actuales continúan siendo desafiados por varias limitaciones y defectos. Los siguientes merecen ser enfatizados:

* La mayoría si es que no todos los dispositivos en uso actual fueron primariamente probados y diseñados para el tratamiento de aneurismas aórticos, una enfermedad muy diferente de la DA. Endoprótesis específicas para disección deben y serán desarrollados en el futuro por venir.
* Muchos dispositivos actuales incluyen stent descubierto proximal. Esta configuración se asocia con complicaciones y se ha convertido en foco de preocupación, particularmente en el tratamiento de la DA aguda. Disección tipo A retrograda, que ocurre más frecuentemente en procedimientos realizados por DA aguda, continúan mencionándose como un riesgo cuando se usan endoprotésis con stent proximales descubiertos.[25] El resultado de esta complicación puede se devastador y usualmente fatal. Sin embargo esta complicación ha sido reportada con el uso de todo tipo de dispositivos, con y sin stent proximal descubierto. El único factor de riesgo verdadero encontrado hasta ahora es la DA aguda en si misma cuando se utiliza TEVAR para tratarla, como contraparte a situaciones en que se utiliza TEVAR para aneurismas y otras lesiones.[26] Futuros diseños de dispositivos torácicos para tratamiento de la DA aguda muy probablemente no figurarán stent descubiertos proximales. Por el momento, la planificación preoperatoria y técnicas de procedimiento podrían disminuir substancialmente el riesgo de disección tipo A retrograda: evitar sobredimensionar el diámetro de la endoprótesis (hasta 2mm o nada en absoluto); evitar uso de balón posterior al despliegue de la endoprótesis; y apuntar a un segmento de aorta sana e intacta para la fijación proximal de la prótesis, muy por encima de sitio de disección. Pacientes con síndrome de Marfan y otras enfermedades del tejido conectivo también pueden ofrecer un mayor riesgo de DA retrograda.
* Las disecciones tipo IIIb representan un verdadero problema, porque es típico esperar que exista flujo continuo al FL en el segmento abdominal una vez que el VL en el tórax se realinea por efecto del dispositivo. Esta es una gran limitación del TEVAR, porque las disecciones distales extensas son más la regla que la excepción. Un concepto intrigante[27] es un dispositivo con una serie de stent metálicos descubiertos que pueden ser usados para extender una endoprótesis torácica proximal, y un alineamiento del VL que puede abarcar casi toda o toda la disección. Cook Medical, INC. (Indianapolis, Ind) ha desarrollado y probado tal diseño, y el dispositivo fue recientemente comercializado para comercialización en Europa (fig.1). La Compañía esta buscando aprobación regulatoria para los EUA. El concepto es prometedor y ha sido bien recibido en la comunidad endovascular. Los primeros resultados son esperanzadores[28-31] pero la prueba de su eficacia debe ser establecida.

*Traducción y adaptación al Español por:
Dr. Juan Pablo Uribe

Bibliografia

1. Silverman ME, Murray TJ, Bryan CS, editors. The quotable Osler. Deluxe ed. Philadelphia: American College of Physicians; 2008.

2. Vilacosta I, Ramon JA. Acute aortic syndrome. Heart 2001; 85(4):365-8.

3. Coady MA, Rizzo JA, Goldstein LJ, Elefteriades JA. Natural history, pathogenesis, and etiology of thoracic aortic aneurysms and dissections. Cardiol Clin 1999;17(4):615-35; vii.

4. Hagan PG, Nienaber CA, Isselbacher EM, Bruckman D, Karavite DJ, Russman PL, et al. The International Registry of Acute Aortic Dissection (IRAD): new insights into an old disease. JAMA 2000;283(7):897-903.

5. Suzuki T, Mehta RH, Ince H, Nagai R, Sakomura Y, Weber F, et al. Clinical profiles and outcomes of acute type B aortic dissection in the current era: lessons from the International Registry of Aortic Dissection (IRAD). Circulation 2003;108 Suppl 1: II312-7.

6. Nicholls F. Observations concerning the body of His Late Majesty, October 26, 1760. Phil Trans 1761;52:265-75.

7. Leonard JC. Thomas Bevill Peacock and the early history of dissecting aneurysm. Br Med J 1979;2(6184):260-2.

8. DeBakey ME, Cooley DA, Creech O Jr. Surgical considerations of dissecting aneurysm of the aorta. Ann Surg 1955;142 (4):586-612.

9. DeBakey ME, McCollum CH, Crawford ES, Morris GC Jr, Howell J, Noon GP, Lawrie G. Dissection and dissecting aneurysms of the aorta: twenty-year follow-up of five hundred twenty-seven patients treated surgically. Surgery 1982;92(6): 1118-34.

10. Altman LK. The man on the table devised the surgery. The New York Times; 2006 Dec 25. Available from: http://www. nytimes.com/2006/12/25/health/25surgeon.html?page wanted=all.

11. Nienaber CA, Fattori R, Lund G, Dieckmann C , Wolf W, von Kodolitsch Y, et al. Nonsurgical reconstruction of thoracic aortic dissection by stent-graft placement. N Engl J Med 1999;340(20):1539-45.

12. Dake MD, Kato N, Mitchell RS, Semba CP, Razavi MK, Shimono T, et al. Endovascular stent-graft placement for the treatment of acute aortic dissection. N Engl J Med 1999;340 (20):1546-52.

13. Evangelista A, Mukherjee D, Mehta RH, O'Gara PT, Fattori R, Cooper JV, et al. Acute intramural hematoma of the aorta: a mystery in evolution. Circulation 2005;111(8):1063-70.

14. Botta L, Buttazzi K, Russo V, Parlapiano M, Gostoli V, Di Bartolomeo R, Fattori R. Endovascular repair for penetrating atherosclerotic ulcers of the descending thoracic aorta: early and mid-term results. Ann Thorac Surg 2008;85(3):987-92.

15. DeBakey ME, Henly WS, Cooley DA, Morris GC Jr, Crawford ES, Beall AC Jr. Surgical management of dissecting aneurysms of the aorta. J Thorac Cardiovasc Surg 1965;49:130-49.

16. Daily PO, Trueblood HW, Stinson EB, Wuerf lein RD, Shumway NE. Management of acute aortic dissections. Ann Thorac Surg 1970;10(3):237-47.

17. Fattori R, Tsai TT, Myrmel T, Evangelista A, Cooper JV, Trimarchi S, et al. Complicated acute type B dissection: is surgery still the best option? A report from the International Registry of Acute Aortic Dissection. JACC Cardiovasc Interv 2008;1(4):395-402.

18. Estrera AL, Miller CC, Goodrick J, Porat EE, Achouh PE, Dhareshwar J, et al. Update on outcomes of acute type B aortic dissection. Ann Thorac Surg 2007;83(2):S842-5.

19. Nienaber CA, Rousseau H, Eggebrecht H, Kische S, Fattori R, Rehders TC, et al. Randomized comparison of strategies for type B aortic dissection: the INvestigation of STEnt Grafts in Aortic Dissection (INSTEAD) trial. Circulation 2009;120(25):2519-28.

20. Tang DG, Dake MD. TEVAR for acute uncomplicated aortic dissection: immediate repair versus medical therapy. Semin Vasc Surg 2009;22(3):145-51.

21. Song JM, Kim SD, Kim JH, Kim MJ, Kang DH, Seo JB, et al. Long-term predictors of descending aorta aneurysmalchange in patients with aortic dissection. J Am Coll Cardiol 2007;50(8):799-804.

22. Tsai TT, Evangelista A, Nienaber CA, Myrmel T, Meinhardt G, Cooper JV, et al. Partial thrombosis of the false lumen in patients with acute type B aortic dissection. N Engl J Med 2007;357(4):349-59.

23. Szeto WY, McGarvey M, Pochettino A, Moser GW, Hoboken A, Cornelius K, et al. Results of a new surgical paradigm: endovascular repair for acute complicated type B aortic dissection. Ann Thorac Surg 2008;86(1):87-94.

24. Sachs T, Pomposelli F, Hagberg R, Hamdan A, Wyers M, Giles K, Schermerhorn M. Open and endovascular repair of type B aortic dissection in the Nationwide Inpatient Sample. J Vasc Surg 2010;52(4):860-6.

25. Eggebrecht H, Thompson M, Rousseau H, Czerny M, Lonn L, Mehta RH, et al. Retrograde ascending aortic dissection during or after thoracic aortic stent graft placement: insight from the European registry on endovascular aortic repair complications. Circulation 2009;120(11 Suppl):S276-81.

26. Dong ZH, Fu WG, Wang YQ, Guo da Q, Xu X, Ji Y, et al. Retrograde type A aortic dissection after endovascular stent graft placement for treatment of type B dissection. Circulation 2009;119(5):735-41.

27. Nienaber CA, Kische S, Zeller T, Rehders TC, Schneider H, Lorenzen B, et al. Provisional extension to induce complete attachment after stent-graft placement in type B aortic dissection: the PETTICOAT concept. J Endovasc Ther 2006;13 (6):738-46.

28. Lombardi JV, Nienaber CA, Cambria R, Chiesa R, Teekben O, Lee A, et al. SS18. Endovascular treatment of complicated type B aortic dissection using a composite device design: initial results of a prospective multicenter clinical trial (STABLE) [abstract]. J Vasc Surg 2011;53(6 Suppl):25S.

29. Steingruber IE, Chemelli A, Glodny B, Hugl B, Bonatti J, Hiemetzbeger R, et al. Endovascular repair of acute type B aortic dissection: midterm results. J Endovasc Ther 2008;15 (2):150-60.

30. Sayer D, Bratby M, Brooks M, Loftus I, Morgan R, Thompson M. Aortic morphology following endovascular repair of acute and chronic type B aortic dissection: implications for management. Eur J Vasc Endovasc Surg 2008;36(5):522-9.

31. Trimarchi S, Nienaber CA, Rampoldi V, Myrmel T, Suzuki T, Mehta RH, et al. Contemporary results of surgery in acute type A aortic dissection: the International Registry of Acute

Aortic Dissection experience. J Thorac Cardiovasc Surg 2005; 129(1):112-22.

REVISIONES

Esclerosis Múltiple e Insuficiencia Venosa Cerebro-Espinal Crónica.

Multiple sclerosis and Chronic Cerebro Venous- Insufficiency

Dr. Ignacio J. Rivera-Chavarría (*), Dr. Álvaro Revilla-Calavia, Dra. María Victoria Gastambide, Dr. Xian Fariña-Casanova(**) Dr. José A. González-Fajardo, Dr. Carlos Vaquero-Puerta

Hospital Clínico Universitario de Valladolid Servicio de Angiologia y Cirugía Vascular
(*) Residente rotante del Hospital Rafael Ángel Calderón Guardia, San José (Costa Rica)
(**) Estudiante de Medicina. Rotatorio de la Facultad de Medicina, Universidad de Valladolid

RESUMEN:

La Esclerosis Múltiple (EM) es una enfermedad inflamatoria desmielinizante del sistema nervioso central. En los últimos años, se ha relacionado con lesiones estenóticas u oclusivas venosas del sistema nervioso central, llamada Insuficiencia Venosa Cerebro-Espinal Crónica (IVCEC), proponiendo el tratamiento endovascular de la IVCEC como terapia de la EM.

Este artículo revisa la numerosa información existente, establece los fundamentos de la hipótesis vascular y comenta los argumentos contrarios a esta relación causal entre la IVCCE y EM, señalando la necesidad de estudios metodológicamente correctos antes de recomendar de forma sistemática la realización de angioplastias con balón o con stent en pacientes con esclerosis múltiple.

CORRESPONDENCIA:
Dr. José A. González-Fajardo
Servicio de ACV Hospital Clínico Universitario
47005 Valladolid
E-mail: jafajardo@jet.es

ABSTRACT

Multiple sclerosis (MS) is an inflammatory demyelinating disease of the central nervous system. In recent years, multiple sclerosis has been associated with narrowing or occluding venous lesions in the central nervous system, called Chronic cerebro-spinal venous insufficiency (CCSVI), proposing endovascular treatment of CCSVI to treat MS.

This article reviews the numerous existing information, establishes the fundamentals of vascular hypothesis and discusses the arguments against a causal relationship between CCSVI and MS and emphasizing in the necessity of further studies with good methodological design.

Palabras Clave:

* Esclerosis Múltiple
* Multiple Sclerosis
* Insuficiencia Venosa Cerebroespinal Crónica
* Chronic cerebrospinal venous insufiency
* Angioplastía Venosa

Introducción

La esclerosis múltiple (EM) es una enfermedad inflamatoria desmielinizante crónica del sistema nervioso central[1] , que afecta a 2,5 millones de personas en todo el mundo[2] . El 50% de los pacientes con EM pierden completa autonomía a los 15-20 años del inicio de los síntomas,[3] siendo la causa mas común no traumática de discapacidad en adultos jóvenes[4].

El beta interferón fue la primera terapia aceptada para el tratamiento de esta enfermedad[1]. Además existen otras terapias como el acetato de glatiramero, azatioprina, mitoxantrona, anticuerpos monoclonales como el natalizumab5 y otros más nuevos como el fingolimod y laquinidimod[2].

Aunque la etiopatogenia de la EM se desconoce, existen dos hipótesis: la primera, mayoritariamente aceptada, es la hipótesis inflamatoria autoinmune; y la segunda, propuesta desde finales del siglo XIX es la vascular [5], que recientemente ha recobrado interés a partir de la publicación por Paolo Zamboni de unos trabajos en los que basa la causa de la enfermedad en lo que denominó "insuficiencia venosa cerebroespinal crónica" (IVCEC) [6]

Hipótesis Vascular de la Esclerosis Múltiple

En el 2006, en la conferencia anual organizada por la Royal Society of Medicine, Zamboni presentó como en los pacientes con EM era común observar una obstrucción o estenosis en el sistema de drenaje venoso del sistema nervioso central y que estas lesiones producían una hipertensión venosa. Usando de forma paralela el principio fisiopatológico de la insuficiencia venosa de los miembros inferiores, justificó como la estasis venosa producía la extravasación de proteínas, eritrocitos y de su contenido de hierro en el intersticio, siendo esto el desencadenante de la migración de células del sistema inmune y de la reacción inflamatoria origen de la esclerosis múltiple [6] (Figura1).

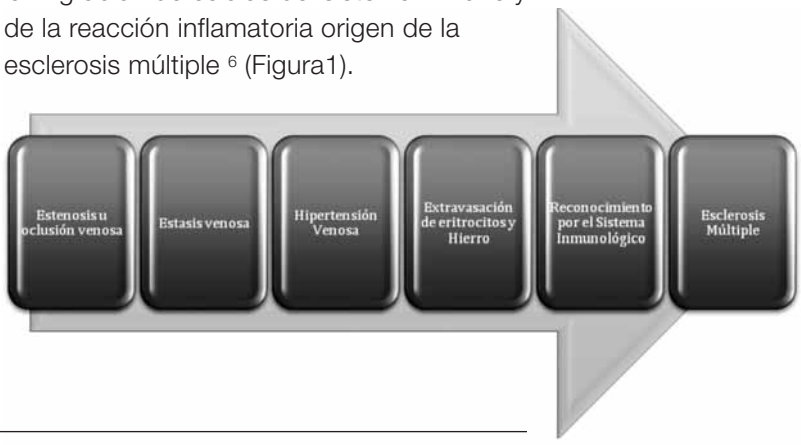

Figura 1. Hipótesis Vascular de la Esclerosis Múltiple propuesta por Zamboni. Las lesiones estenóticas u oclusivas venosas en el Sistema Nervioso Central, provocan una estasis venosa, produciendo una hipertensión venosa central que conlleva la extravasación de los eritrocitos y el hierro contenido en ellos. Estas sustancias son reconocidas por el sistema inmunológico, produciendo las lesiones típicas de la Esclerosis Múltiple.

Tabla I. Criterios ecográficos para el diagnóstico de Insuficiencia Venosa Cerebroespinal Crónica. *
1. Reflujo constante en vena yugular interna y/o vena vertebral con la cabeza a 0° y 90°
2. Reflujo de venas cerebrales profundas
3. Evidencia de estenosis de vena yugular interna en ecografía de modo B
4. Ausencia de flujo doppler en vena yugular interna y/p vena yugular a pesar de múltiples inspiraciones profundas con la cabeza a 0° y 90°
5. Inversión del patrón postural de flujo venoso cerebral

*Se debe cumplir con al menos 2 de estos criterios para el diagnóstico

Fuente: Zamboni P, Galeotti R, Menegatti E, et al. Chronic cerebrospinal venous insufficiency in patients with multiple sclerosis. J Neurol Neurosurg Psychiatry 2009; 80: 392–399.

Diagnóstico de la Insuficiencia Venosa Cerebroespinal Crónica.

Zamboni propuso que para el diagnostico de la IVCEC, era necesario realizar un estudio hemodinámico con el ecodoppler extra y transcraneal. Para ello, estableció 5 criterios de los cuales debían de cumplirse al menos 2 (Tabla I). Basándose en estos datos, determinó que el 100% de los pacientes con EM lo cumplían, con una sensibilidad, una especificidad, un valor predictivo negativo y positivo del 100%.[7]

El mismo autor corroboró estos hallazgos en otro estudio flebográfico en el que todos los pacientes con EM y ninguno de los controles sanos presentaban algún tipo de defecto en el drenaje venoso del sistema nervioso central.[8]

Con esta evidencia, Zamboni y otros autores [7,8,9], encuentran una relación muy estrecha entre las anomalías de drenaje del sistema venoso del sistema nervioso central y la esclerosis múltiple, por lo que proponen el tratamiento endovascular de la IVCEC como tratamiento de la EM. (Figura 2)

En 2009, este autor publicó una serie de 65 pacientes con EM tratados con angioplastia venosa con balón. 35 de los pacientes tenían un curso de Esclerosis Múltiple Recurrente Remitente (EMRR), 10 de Esclerosis Múltiple Primariamente Progresiva (EMPP) y 20 de Esclerosis Múltiple Secundariamente Progresiva (EMSP). Las lesiones esteno-oclusivas se encontraron en un 94% de los casos en la vena yugular izquierda, un 80% en la vena yugular derecha, un 71% en la vena ácigos y un 9% en las venas lumbares. En cuanto a los resultados de dicho estudio, los 35 pacientes con un curso de EMRR mejoraron a los 12 meses en las escalas de calidad de vida y en la MSFC (Multiple Sclerosis Functional Composite), mientras que los pacientes con curso de EMPP y EMSP únicamente mejoraron los 6 primeros meses en las escalas de calidad de vida sin mejoría en la escala MSCF. En lo que sí mejoraron todos fue en el porcentaje de lesiones Gadolinio positivo en los estudios de Resonancia Magnética Nuclear (RMN). No obstante, observaron una alta tasa de restenosis (47%) al final del estudio. [10]

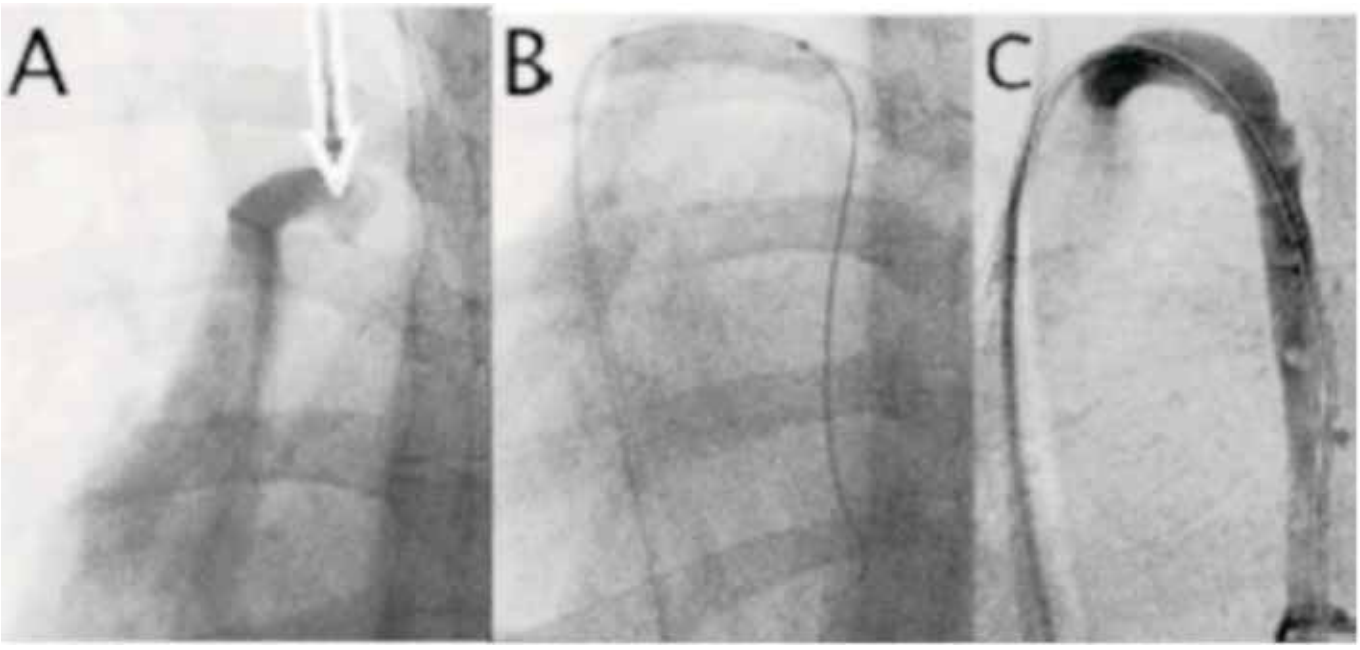

Figura 2. A) Flebografía por cateter que evidencia una obstrucción membranosa a nivel de la vena ácigos en el arco (flecha). B) Después de la perforación de la membrana se hace angioplatía con balón. C) Control postoperatorio que demuestra la permeabilidad de la vena ácigos.

Fuente: Zamboni P, Galeotti R, Weinstock-Guttman B, et al. Venous Angioplasty in Patients with Multiple Sclerosis: Results of a Pilot Study. Eur J Vasc Endovasc Surg 2012; 43:116-122.

Cabe destacar, que ninguno de los pacientes interrumpió la terapia convencional inmunomoduladora para la esclerosis múltiple y que el estudio tenía serios problemas metodológicos, tales como la falta de randomización y la existencia de un grupo control. Como el estudio, además, no era ciego el efecto placebo pudo ser muy importante, ya que los pacientes sabían que se les aplicaba un posible tratamiento para la EM y esperaban de esta nueva terapia una mejoría de su enfermedad.

Recientemente, Zamboni publicó una pequeña serie de 15 pacientes con EMRR, en los que a 8 les realizó una angioplastia con balón de forma inmediata y a 7 de forma diferida a los 6 meses. Los resultados que obtuvo fue una mejoría en la escala funcional MSFC en comparación con la basal y una tasa de restenosis del 27%. Además, mostró una reducción mayor en el tamaño de las lesiones por RMN en el grupo inmediato comparado con el grupo diferido.[11]

Uso de stent

Debido a las altas tasas de restenosis venosa se planteó el uso de stent. El empleo de este dispositivo no se recomienda de forma sistemática e inclusive Zamboni es cauteloso sobre su uso.5 Sin embargo, hay un estudio polaco en donde se realizaron 344 procedimientos endovasculares en pacientes con EM, de los que 152 fueron tratados con la colocación de stent autoexpandible en los que mostraron la seguridad y tolerancia del procedimiento.[12] No obstante, con el uso de este dispositivo se ha publicado en los medios de comunicación el fallecimiento de un paciente. [13]

Evidencia contraria.

Múltiples han sido los autores que han pretendido reproducir los resultados anteriormente expuestos, sin embargo al menos en lo que concierne a los hallazgos

ultrasonográficos de IVCEC, estos se han encontrado tanto en sujetos sanos como en pacientes con EM[14,15,16,17]. Igualmente, las malformaciones venosas descritas por Zamboni parecen encontrarse flebográficamente y con RMN tanto en sujetos sanos como en pacientes con EM, lo que podría justificar que estas alteraciones esteno-oclusivas sean variantes de la normalidad.[18,19]

Existen además argumentos fisiopatológicos que no apoyan la insuficiencia venosa cerebroespinal crónica en la esclerosis múltiple [5, 20], los cuales son:

- Existencia de depósitos de hierro en otras enfermedades neurológicas primariamente degenerativas (enfermedad de Alzheimer o Parkinson) que no cursan con anomalías del drenaje venoso.
- No existen casos descritos de esclerosis múltiple tras cirugía radical de cuello, en la que se extirpa la vena yugular interna y, por consiguiente, se dificulta el drenaje venoso cerebral principal.
- Se ha descrito un incremento de la presión venosa cerebral en diversas patologías (trombosis venosa cerebral, hipertensión intracraneal idiopática, hipertensión pulmonar y enfermedad pulmonar obstructiva crónica), sin que ello se asocie con esclerosis múltiple.
- La estasis venosa produciría un aumento en la prevalencia de esclerosis múltiple con la edad y esto no ocurre así.
- La oclusión venosa ocasionaría mayor prevalencia de infartos cerebrales y edema por incremento de la presión intracraneal, algo no encontrado.
- La congestión de la vena yugular interna propiciaría un drenaje alterado de las venas oftálmicas y retinianas, lo que produciría un incremento de hemorragias retinianas no visto en pacientes con esclerosis múltiple.
- La insuficiencia venosa yugular se ha relacionado con la amnesia global transitoria, entidad no más frecuente en pacientes con esclerosis múltiple que en la población general.

El Futuro

Actualmente podemos afirmar que la mayoría de los estudios realizados por equipos diferentes al de Zamboni siembran dudas razonables sobre la existencia de la IVCEC y su participación en la fisiopatología de la EM. Las anomalías observadas del drenaje venoso, más que una causa parecen ser variantes anatómicas de la normalidad. Sin embargo, dada la ausencia de un tratamiento curativo para la EM, algunas sociedades tales como la Sociedad de Esclerosis Múltiple de Canadá [22] o numerosos medios de comunicación soportan esta posible asociación carente de evidencia científica. Por este motivo, se ha puesto en marcha el estudio multicéntrico BRAVE DREAMS (BRAin VEnous DRainage Exploited Against Multiple Sclerosis), [21] que reclutará aproximadamente 600 pacientes y que nos dará información valiosa sobre este tema.

Conclusiones

Ante resultados tan discordantes sobre la existencia de la IVCEC y su participación en la fisiopatología de la EM, se hace necesaria la realización de estudios con buen diseño metodológico que intenten esclarecer esta posible relación. Mientras tanto, no se puede recomendar de forma sistemática la realización de angioplastias con balón o con stent en pacientes con esclerosis múltiple.

Bibliografía

1. Racke M, Lovett-Racke A. Glatiramer Acetate Treatment of Multiple Sclerosis: An Immunological Perspective. The Journal of Immunology. 2011; 186: 1887–1890.

2. Pelletier D, Hafler D. Fingolimod for Multiple Sclerosis. N Engl J Med 2012; 366:339-347.

3. Ghezzi A, Comi G, Federico A. Chronic cerebro-spinal venous insufficiency (CCSVI) and multiple sclerosis. Neurol Sci 2011; 32:17–21.

4. Nicholas R, Giannetti P, Alsanousi A, et al. Development of oral immunomodulatory agents in the management of multiple sclerosis. Drug Design, Development and Therapy 2011; 5: 255–274.

5. Gasca-Salas C, Gómez-Ibáñez A. Insuficiencia venosa cerebroespinal crónica? y esclerosis múltiple: revisión y actualización del tema. Rev Neurol 2011; 53: 555-560.

6. Zamboni P. The Big Idea: Iron-dependent inflammation in venous disease and proposed parallels in multiple sclerosis. J R Soc Med 2006; 99: 589–593.

7. Zamboni P, Menegatti E, Galeotti R, et al. The value of cerebral Doppler venous haemodynamics in the assessment of multiple sclerosis. Journal of the Neurological Sciences 2009; 282: 21–27.

8. Zamboni P, Galeotti R, Menegatti E, et al. Chronic cerebrospinal venous insufficiency in patients with multiple sclerosis. J Neurol Neurosurg Psychiatry 2009; 80: 392–399.

9. Laupacis A, Lillie E, Dueck A, et al . Association between chronic cerebrospinal venous insufficiency and multiple sclerosis: a meta-analysis. CMAJ. 2011; 183:1203-1212.

10. Zamboni P, Galeotti R, Menegatti E, et al. A prospective open-label study of endovascular treatment of chronic cerebrospinal venous insufficiency. J Vasc Surg 2009; 50: 1348-58.

11. Zamboni P, Galeotti R, Weinstock-Guttman B, et al. Venous Angioplasty in Patients with Multiple Sclerosis: Results of a Pilot Study. Eur J Vasc Endovasc Surg 2012; 43:116-122.

12. Ludyga T, Kazibudzki M, Simka M, et al. Endovascular treatment for chronic cerebrospinal venous insufficiency: is the procedure safe?. Phlebology 2010; 25: 286–295.

13. CBC news. Ont. man dies after MS vein opening. http://www.cbc.ca/news/health/story/2010/11/18/multiple-sclerosis-vein-death-costa-rica-mostic.html. [28.02.2012].6 X v español)B, L de Graaf W,

14. Mayer CA, Pfeilschifter W, Lorenz MW, et al. The perfect crime? CCSVI not leaving a trace in MS. J Neurol Neurosurg Psychiatry 2011; 82: 436-440.

15. Doepp F, Paul F, Valdueza JM, Schmierer K, Schreiber SJ. No Cerebrocervical Venous Congestion in Patients with Multiple Sclerosis. Ann Neurol 2010; 68: 173-183.

16. Auriel E, Karni A, Bornstein N, Nissel T Gadoth A, Hallevi H. Extra-cranial venous flow in patients with multiple sclerosis. Journal of the Neurological Sciences 2011; 309: 102–104

17. Zivadinov R, Marr,K , Cutter G, et al . Prevalence, sensitivity, and specificity of chronic cerebrospinal venous insufficiency in MS. Neurology. 2011; 77: 138-144.

18. Sundström P, Wåhlin A, Ambarki K, Birgander R, Eklund A, Malm J. Venous and cerebrospinal fluid flow in multiple sclerosis: a case-control study. Ann Neurol 2010; 68: 255-259.

19. Wattjes M, W van Oosten B, L de Graaf W, et al. No association of abnormal cranial venous drainage with multiple sclerosis: a magnetic resonance venography and flow-quantification study. J Neurol Neurosurg Psychiatry 2011; 82: 429-435.

20. Khan O, Filippi M, et al. Cronic Cerebroespinal Venous Insuffiency and Multiple Sclerosis. Ann Neurol. 2010; 67: 286-290.

21. Brave Dreams. http://bravedreams.ccsvi-sm.org/es/la-experimentacion [16.04.2012].

22. Multiple Sclerosis Society of Canada http://mssociety.ca/en/releases/nr_20111125.htm. [16.04.2012].

CASO CLÍNICO

Embolización con stent de microaneurisma de PICA.

Stent embolization of a PICA mycroaneurym

Castaño Blazquez M.A. , Lopez Martinez J.L., Aldea Martinez J., Uzquiza Sanmartín M., Cano Lopez C.

Unidad de Neuroradiología Intervencionista. Servicio de Radiodiagnóstico.
Complejo Asistencial Universitario de Burgos.

Resumen:

En los últimos tiempos ha habido un gran desarrollo tanto de materiales como de habilidades técnicas a la hora de tratar, mediante abordaje endovascular, aneurismas complejos. Nosotros describimos un caso clínico, tratado en nuestro hospital, de un aneurisma de 4 mm a nivel de arteria cerebelosa posteroinferior (PICA), naciendo ésta del saco del aneurisma. El tratamiento fue satisfactorio consiguiendo la exclusión del aneurisma y preservando la permeabilidad de la PICA, dada su importancia ya que de ella nacen las ramas perforantes bulbares, que en caso de embolizarse producirían un Síndrome de Wallemberg. En nuestro caso hemos utilizado una reconstrucción de PICA (Arteria cerebelosa posteroinferior) con stent desde PICA a AV (Arteria vertebral), y embolización del saco con coils.

Correspondencia:
Miguel Ángel Castaño Blázquez. Dirección: Calle Juan Del Encina 21 C.P. 09006 Burgos. Correo electrónico: macb1981@gmail.com.

Abstract:

As of late there has been an important development in both, tools and technical skills, in the endovascular approach to treat complex aneurysm. We report a case treated at our hospital of a patient with a 4 mm aneurysm at the level of PICA, originating this artery from the aneurysm´s sac. The treatment was successful, reaching aneurysm exclusion as well as permeability of PICA(posterior inferior cerebellar artery), which is necessary to keep the perforator arteries that arise from PICA, otherwise the patient would develop a Wallemberg´s Syndrome. In our case we used stent remodelling using a stent from PICA to vertebral artery, and filling the sac with coils.

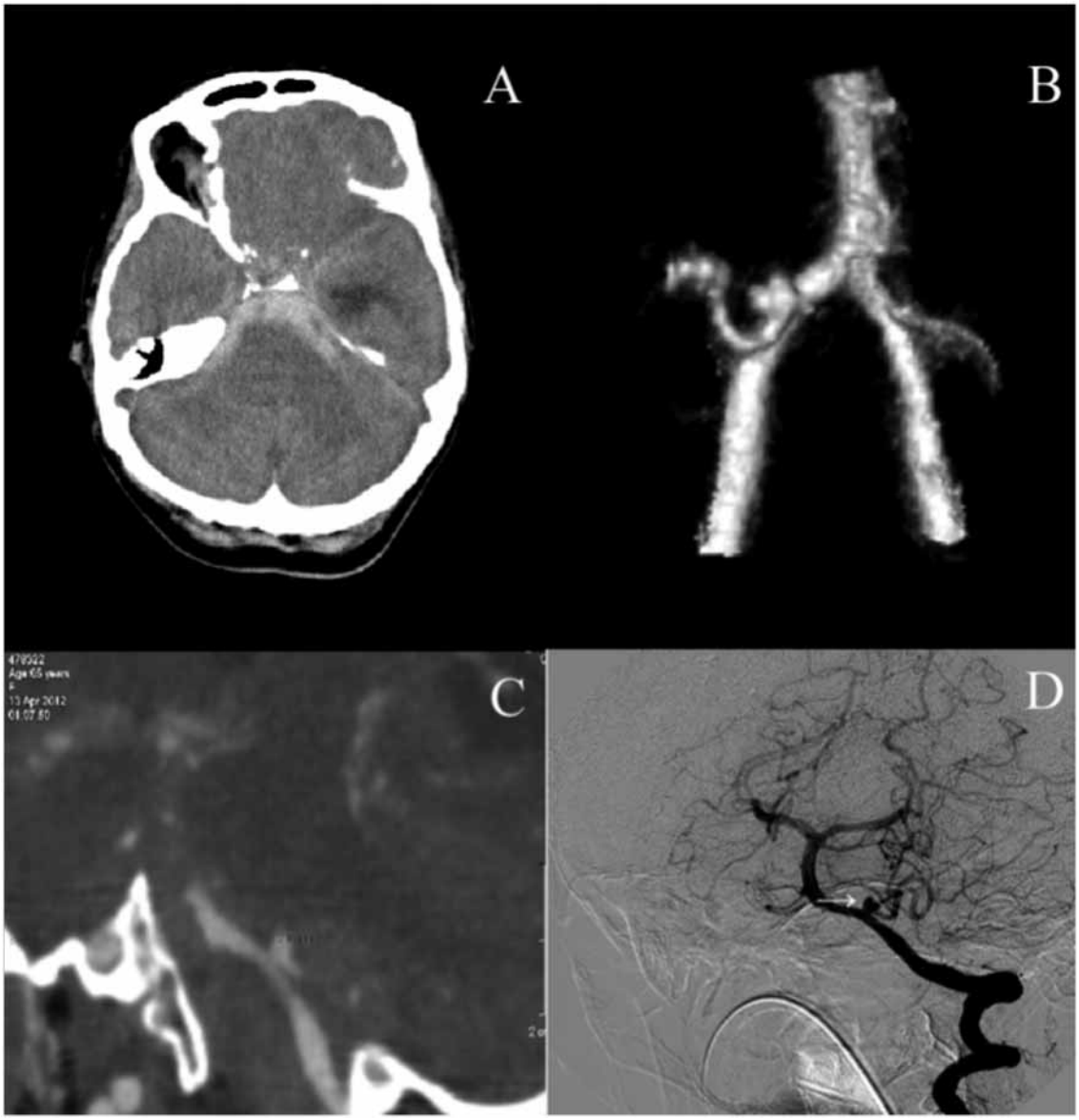

Fig.1; A: TC sin contraste que muestra HSA en fosa posterior Fisher IV; B, C y D: AngioTC 3D y sagital y arteriografía que muestran aneurisma de PICA, naciendo ésta del saco

Caso:

Mujer de 65 años con antecedentes de hipertiroidismo tratado con Tirodril, que acude a nuestro hospital derivado desde otro centro por hemorragia subaracniodea (HSA). A su llegada, la paciente presentaba un Fisher IV, WFNS III, Hunt-Hess IV. Se le realiza angiotac y angiografía con sustracción digital que muestran un aneurisma en el origen de la arteria cerebelosa posteroinferior izquierda(PICA) de 4x 2,8 x 2,5 milímetros, mamelonado, naciendo la PICA del saco en uno de los mamelones.

En sesión clínica junto con neurocirugía se decide tratamiento endovascular, con el objetivo de excluir el saco aneurismático , preservando la permeabilidad de la PICA. Bajo anestesia general , se colocan dos catéteres guía 6F en cada arteria vertebral cervical , en segmento V1 distal (Envoy, Cordis, Johnson & Jonhson company) .
A través de AV derecha se introduce un microcateter (Prowler Select Plus , Codman) con luz de 0.21”, con microguía 0.014 “ (Traxcess 14 , Microvention, Terumo),

ascendiendo a través de AV derecha, pasando a AV izquierda de manera retrógrada, hasta cateterizar la PICA y colocando el extremo distal en la PICA postbulbar.

A continuación se coloca un stent Solitaire 3x 20 mm (Ev3) enrasado punta con punta del microcateter .

Por el lado contralateral se cateteriza el aneurisma utilizando un microcateter Echelon 14 (Ev3) y una guía 0.014 Transend (Ev3), a través del cual introducimos un coil de 3mm de diámetro y 4 cm de longitud micrusfere (Micrus).

A continuación se abre el stent con extremo distal en PICA postbulbar y proximal en AV izquierda a nivel de la unión con la AV contralateral.

Tras comprobación de estabilidad y exclusión del aneurisma, se procede a liberación del coil y del stent, consiguiendo un buen resultado morfológico y comprobando que no han sucedido complicaciones tales como rotura de ningún vaso o embolismos distales.

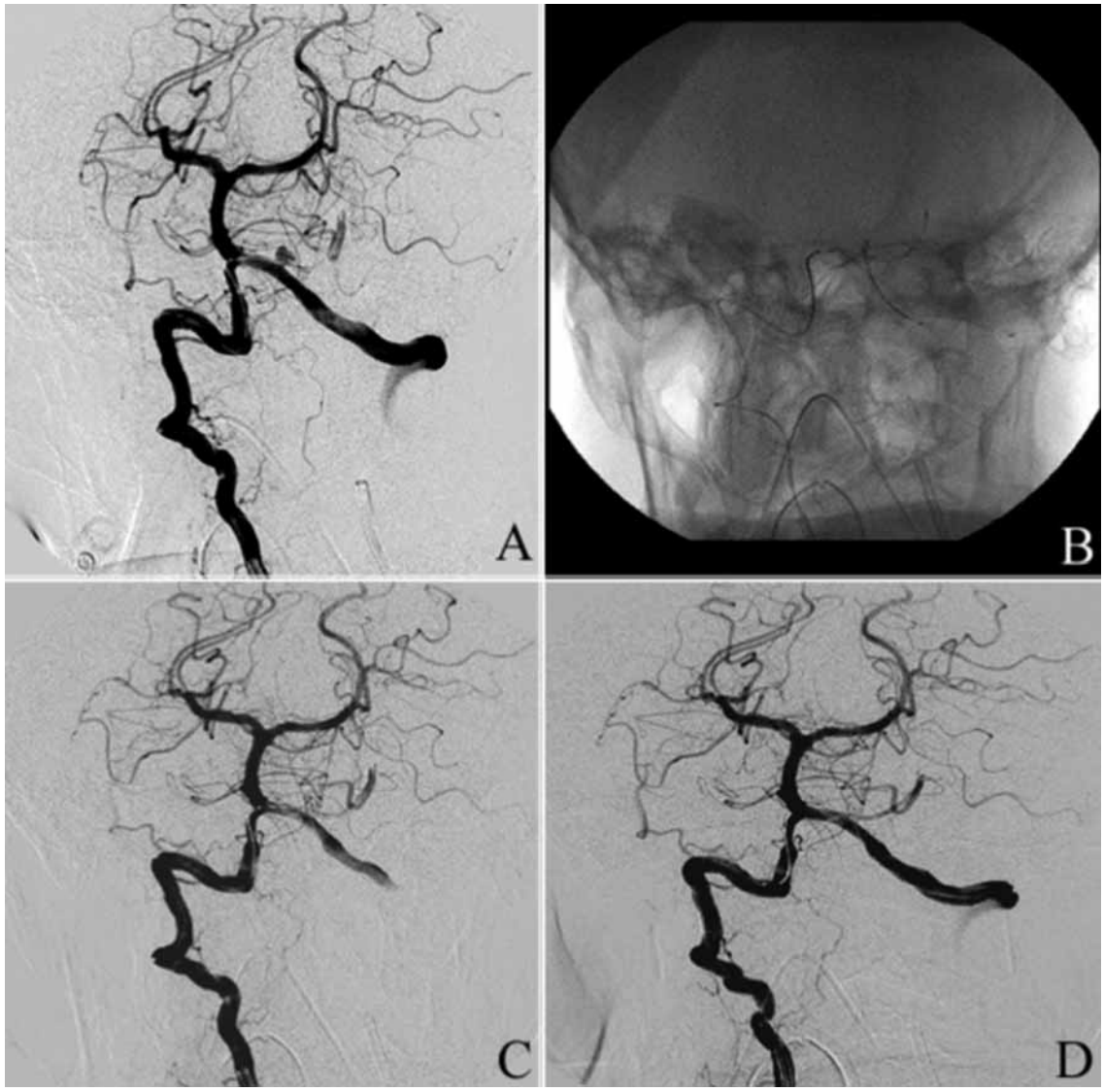

Fig.2; A: Microcateterismo de PICA postbulbar con abordaje conralateral; B: Cateterismo de PICA contralateral con stent emplazado y cateterismo del aneurisma con coil emplazado; C y D: Aretriografía mostrando exclusión de aneurisma con permeabilidad de la PICA

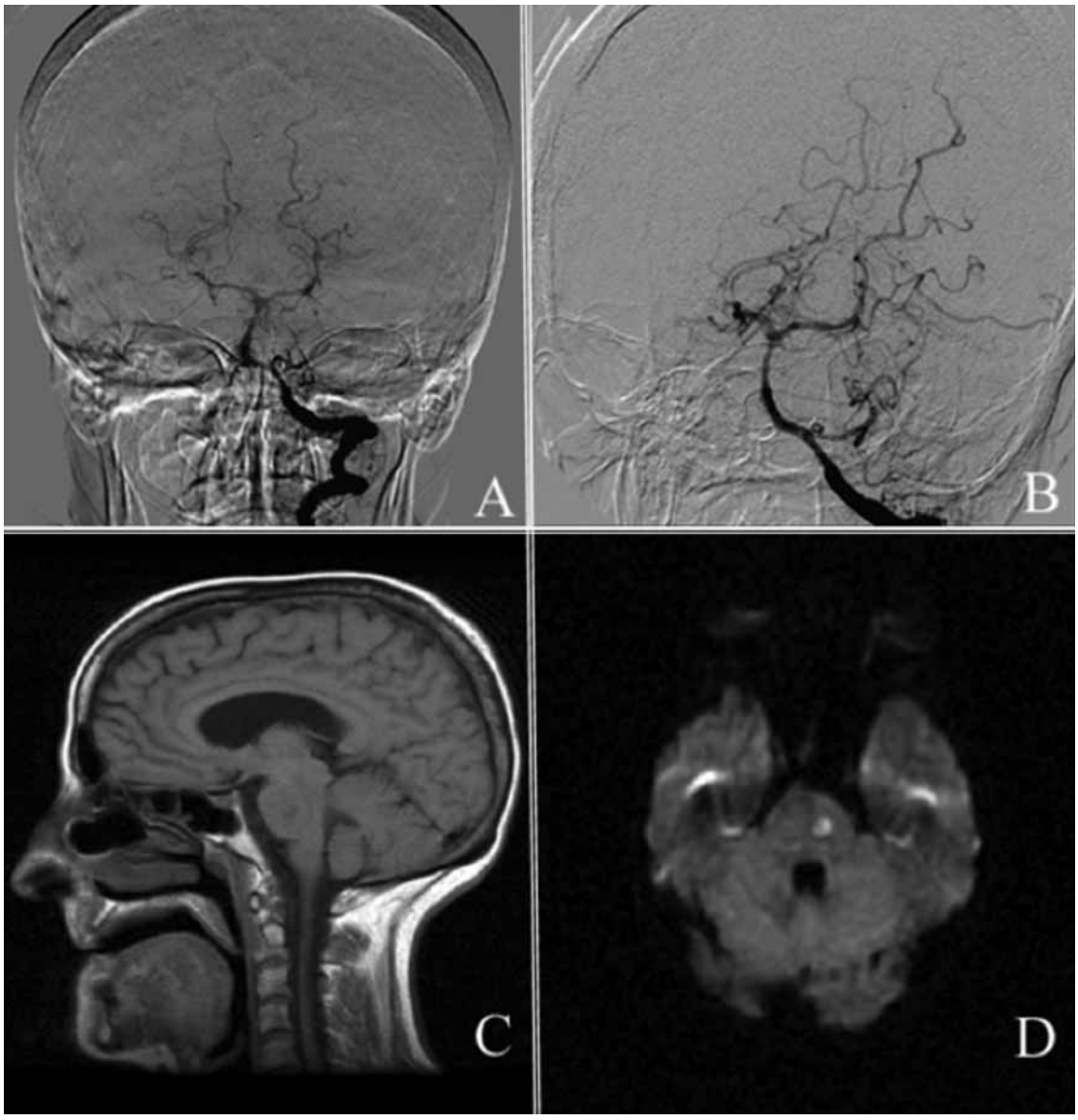

Fig. 3; A: Arteriografía mostrando estrechamiento e irregularidad de AVI, AB y ambas ACP, en relación a vasoespasmo; B: Arteriografía post-tratamiento del vasoespasmo mostrando mejoría por imagen; C y D: RM T1 Y DWI mostrando infarto agudo protuberancial izquierdo.

Como terapia antiagregante se administró 300 mg de clopidogrel por sonda nasogástrica, 300 mg de inyesprín i.v y medio bolo de abciximab en el momento de la intervención, después se mantiene doble antiagregación tres meses y adiro de por vida.

En el control posterior comprobamos un buen resultado morfológico con exclusión completa del aneurisma y permeabilidad de la PICA.

Posteriormente, el día 11 después de haber sangrado, la paciente presenta un empeoramiento neurológico , por lo que se realiza un eco doppler en el que se observan velocidades aumentadas en arteria basilar(AB) y en arteria cerebral posterior (ACP) a nivel de segmento P2.

Se realiza nueva arteriografía con fin terapéutico ante la sospecha de vasoespasmo diferido debido a HSA. En ella se realizan inyecciones en arterias vertebrales observando estrechamiento e irregularidad de AV izquierda, AB y segmento P1 y P2 de ACP. Se administra

nimodipino intrarterial (0,4 mg) a nivel local con mejora significativa arteriográfica y clínica. En RM de control se observan infartos agudos en protuberancia izquierda y puntiformes en hemisferios cerebelosos.

La paciente es dada de alta sin focalidad neurológica, 29 días después del episodio de sangrado.

Discusión:

Los aneurismas de la PICA son una entidad rara, representando el 0,5-3 % de todos los aneurismas intracraneales. La mayor parte de ellos se localizan en la parte proximal de la PICA[1]. El tratamiento quirúrgico es difícil, dada la íntima relación de la parte proximal de ésta arteria con el tronco de encéfalo y los pares craneales bajos, haciendo que el acceso sea dificultoso. Ésta dificultad en el acceso, junto con las altas tasas de éxito del tratamiento endovascular, hacen que ésta modalidad de tratamiento se considere no solo como alternativa sino como primera opción terapéutica[2].

La PICA es la arteria anatómicamente más compleja y variable de las arterias mayores del cerebro. Después de originarse desde la AV cerca de la oliva inferior, se puede dividir en cinco segmentos, en base a su relación con estructuras anatómicas cercanas. Algunas de las arterias perforantes que irrigan el tronco del encéfalo, se originan de los dos segmentos proximales medulares.

La escasa frecuencia de aneurismas de la PICA junto con la complejidad anatómica, hace que su tratamiento sea un reto. Un análisis minucioso de los detalles anatómicos relevantes, individualizado en cada caso, es crucial para elegir el tratamiento adecuado.

La mayor parte de los aneurismas de la unión AV-PICA tienen una típica apariencia sacular. Sin embargo cuando la localización es en la PICA distal, no asocia ramificaciones arteriales adyacentes al cuello, y adoptan una forma disecante, fusiforme o sacular[3].

El objetivo del tratamiento es la exclusión del aneurisma de la circulación, como tratamiento preventivo del resangrado, y de preservar la PICA, dado que de ella nacen las ramas perforantes bulbares, que en el caso de ser obstruidas, haría que se desarrollara un Síndrome de Wallenberg, que consiste en vértigo, nausas y vómitos debidos al compromiso de los núcleos vestibulares, hipo por compromiso del centro respiratorio, diplopia por compromiso pontino, disfonía , disfagia y disartria por compromiso del núcleo ambiguo, hipoalgesia y termoanestasia de la cara ipsilateral, dolor facial ipsilateral por compromiso de núcleo y tracto del nervio trigémino, hipoalgesia y termoanestesia de tronco y extremidades (contralateral a la lesión) debido al daño del tracto espinotalámico.

Las posibilidades terapéuticas endovasculares incluyen cinco principales[4]:

- Relleno con coils[5].
- Remodelado con balón y relleno con coils.
- Remodelado con stent en AV y relleno del saco aneurismático con coils.
- Reconstrucción de PICA con Stent y relleno del saco con coils.
- Stent diversificador de flujo en AV.

Las tres primeras técnicas, en este caso, tienen el riesgo, con mucha probabilidad, de que al excluir el aneurisma mediante el relleno con coils, se tape la salida de la PICA como efecto indeseado, ya que nace del saco.

La utilización de stents diversificadores de flujo en agudo en aneurismas rotos es controvertido, ya que no producen una

trombosis inmediata del aneurisma, siendo progresiva en 3-6 meses, controlando peor la posibilidad del resangrado, y no pudiendo incluir como terapia preventiva del vasoespasmo la hipertensión, pilar fundamental. Por lo tanto, reservamos esta posibilidad para aquellos casos en los que no sea posible el tratamiento de otra manera.

Por todas estas circunstancias decidimos la reconstrucción y coils, colocando un stent en desde PICA hasta la arteria vertebral (AV), y relleno de coils.

Conclusión:

El tratamiento endovascular de aneurismas intracraneales ha demostrado ser una herramienta eficaz y con buena tasa de exclusión del aneurisma. No solo en aneurismas con relación saco-cuello mayor de uno , sino en aneurismas complejos mediante técnicas asistidas tales como el remodelado con balón o remodelado con stent, que han sido posibles gracias a una mejora sustancial en la navegabilidad y seguridad de los materiales actuales. Este desarrollo abre un amplio abanico de posibilidades para el tratamiento de aneurismas complejos, en los que en algunas localizaciones, la cirugía es extremadamente complicada.

PROGRAMA DE PERFECCIONAMIENTO SOBRE TÉCNICAS ENDOVASCULARES
Hospital Clínic de Barcelona, Universidad de Barcelona

Dirección: Dr. V. Riambau, Cirugía Vascular
Estancias Formativas de 3 a 12 meses para Cardiólogos Intervencionistas, Radiólogos Intervencionistas, Cirujanos Cardíacos y Cirujanos Vasculares
Información y Contacto: Sra. Silvia Rovira (SROVIRA@clinic.ub.es) y Sra. Assumpció Obradors (OBRADORS@Clinic.ub.es)
Teléfono: 34 932275515 **Fax:** 34 932275749 Villarroel 170, 08036 Barcelona, España

aula Clínic
UNIVERSITAT DE BARCELONA
Facultat de Medicina
Departament de Cirurgia i Especialitats Quirúrgiques
CLÍNIC BARCELONA Hospital Universitari

Bibliografia

1.Clinical presentation and treatment of distal posterior inferior cerebellar artery aneurysm.Tokiimura H, Yamahata H, Kamezawa T, Tajitsu K, Nagayama T, Sugata S, Takiguchi K, Taniguchi A, Niiro M, Hirahara K, Takasaki K, Oyoshi T, Arita K.Neurosurg Rev. 2011 Jan;34(1):57-67. Epub 2010 Nov 18.

2. Management of anterior inferior cerebellar artery aneurysm: endovasculas treatment and clinical outcome.Suh SH, Kim DJ, Kim DI, Kim BM, Chung TS, Hong CK, Jung JY.AJNR Am J Neuroradiol. 2011 Jan;32(1):159-64. Epub 2010 Nov 4.

3.Vertebral artery occlusion with vertebral artery-to-posterior inferior cerebellar artery stenting for preservation of the PICA in treating ruptured vertebral artery dissection.Chung J, Kim BS, Lee D, Kim TH, Shin YS.Acta Neurochir (Wien). 2010 Sep;152(9):1489-92. Epub 2010 Jul 1

4.Endovascular treatment of ruptured and unruptured intracranial very samall aneurysm.Wang DM, Liu JC, Wang LJ, Lu J, Qi P, Zhai LL, Jiang XL.Zhonghua Yi Xue Za Zhi. 2010 Apr 20;90(15):1020-3. Chinese.

5.Detachable coil embolization for saccular posterior inferior cerebellar artery aneurysm.Jeon SG, Kwon do H, Ahn JS, Kwun BD, Choi CG, Jin SC.J Korean Neurosurg Soc. 2009 Sep;46(3):221-5. Epub 2009 Sep 30

ACTUALIDAD DE LOS TEMAS CLAVE Y MÁS ALLÁ
STATUS UPDATE ON KEY POINTS & BEYOND

10° Simposio Internacional sobre Terapéutica Endovascular

Barcelona, del 8 al 11 Mayo de 2013
Palau de Congressos de Catalunya

NUEVO

Lo mejor de LINC

SITE conoce VIVA

SITE y Latin America

Endovascular TV endovascular.es

Sociedad Iberoamericana de Información Científica

www.sitesymposium.org

Fecha límite aceptación abstracts ▸ 28 Febrero de 2013

Técnicas Endovasculares
Volumen XV - Número 2
Enero-Abril 2012 - 4249-4258

Entrevistamos a:

Dr. ÁLVARO BALCÁZAR ORTIZ (BOLIVIA)

- Postdoctoral Fellowship in Vascular Surgery, Methodist Hospital, Baylor College of Medicine, Houston, USA
- Residencia Médica, Hospital Clínico San Carlos, Universidad Complutense de Madrid, España
- Estudios de Medicina en la Universidad Autónoma de Guadalajara –'D0 México
- Presidente de ALCVA (Asociación Latinoamericana de Cirugía Vascular y Angiología)
- Ex presidente electo de la International Society of Cardiovascular Surgery, Latin-American Chapter
- Ex Presidente Sociedad Boliviana de Cirugía Cardiaca Torácica y Vascular
- Ex Catedrático de Medicina de la Universidad Mayor de San Andrés de Bolivia
- Ex profesor de la Universidad Católica Boliviana
- Ex Profesor de la Universidad Central de Cochabamba
- Ex Director del Centro Médico Unimed y la Unidad de Laboratorio Vascular no invasivo
- Miembro director/fundador de la Unidad Privada de Enfermedades Vasculares, Clínica CEMES
- Ex Jefe del Servicio del de Cirugía Vascular Hospital Obrero, La Paz –'D0 Bolivia
- Ex Miembro del equipo de Trasplante Renal del Hospital Juan XXIII y Caja Nacional de Salud, Bolivia

Actualmente dedicado a tiempo completo a la Cirugía & Intervencionismo Vascular en el Hospital de Torrevieja (Alicante) y grupo IMED

Hospital de Torrellano (Elche)

¿Por qué decidió ser médico?

Desde muy pequeño escuchaba hablar mucho de mi abuelo Juan Manuel Balcázar, quién fue un destacado médico pediatra en Bolivia,

fundador de la Cruz Roja y escritor de innumerables libros de medicina y de historia de la medicina. A pesar de no haber llegado a conocerlo, ya que falleció años antes de que naciera, lo admiré mucho por toda su obra. Paralelamente mi tío abuelo Carlos Aranibar Orosco, era médico internista y no tuvo hijos, así que él ejerció la labor de abuelo, yo pasaba muchas vacaciones en su casa, donde él tenía su consultorio, ahí llegue a ver el cariño de la gente que acudía a verlo, la parte humana de la medicina, así que ellos son los responsables.

¿ y por qué escogió la Cirugía Vascular?

Viaje a México para entrar a la Facultad de Medicina, en el primer año cuando llevaba anatomía confirme lo que había soñado desde pequeño, ser cirujano. Sobre lo de vascular, me llamó la atención en las diferentes asignaturas la importancia que se daba al mantener siempre la hemodinámica dentro de la fisiología del cuerpo, su relación con la estabilidad de la función renal, neurológica, cardiaca, adicional a esto, en las prácticas médicas percibí con claridad que una de las mayores preocupaciones de los servicios de urgencias y los cirujanos era las grandes hemorragias por trauma y las complicaciones hemorrágicas durante otras cirugías. Es ahí en el tercer año de medicina decidí escogería una especialidad que esté habituada al manejo y control de los vasos. Cuando terminé en México decidí prepararme para dar los exámenes para mi residencia médica e ingresar a Estados Unidos o España. Finalmente se me abrieron las puertas primero en España y conversando con el Dr. Vicente Rojo de la Clínica Puerta de Hierro y compartiendo mi inquietud me recomendó

escoger cirugía vascular que se ajustaba a lo que buscaba, es ahí cuando entre hacer la residencia al Hospital Clínico San Carlos con el Dr. Juan Matesanz en 1985, que buena decisión!!

¿Qué personas han marcado su carrera profesional?

No hay duda que el primero fue mi padre, él tuvo mucha ilusión desde que yo siendo muy pequeño le dije que había decidido ser cirujano, compartió mi ilusión como si fuera la de él mismo, el me dio todo el apoyo económico y la estabilidad, lo admire no solo como padre sino también admiré de él lo que significaba ser una persona humana y el ejemplo de éxito profesional bajo la humildad, lamentablemente falleció al poco tiempo que acabe la especialidad.

Por otro lado el Dr. Juan Matesanz, quién venía de su formación en Boston, Juan además de su calidad profesional me acogió con mucho cariño, me permitió hacer "'D2dos residencias al mismo tiempo"'D3, ya que lo acompañe durante 4 años a su actividad privada en la Clínica Ruber de Madrid, a operar con él como segundo ayudante, con lo cuál mi actividad en el hospital como residente, se complementaba con la actividad privada, donde el tipo de paciente y su manejo tenían matices, no deje de admirar su forma sumamente elegante de la disección quirúrgica.

Así mismo, el Dr. Javier Serrano, actual Jefe de Servicio del Hospital Clínico San Carlos, su calidad como médico en el trato de los pacientes es admirable!! Y su altísima formación profesional así como su sed inigualable de conocimiento, recuerdo con claridad nuestros inicios en los primeros 100 bypases con vena safena in situ. Definidamente él me enseño todo sobre la cirugía vascular.

Finalmente el Dr. Hernán Bertoni, radiólogo intervencionista vascular, una persona humilde,

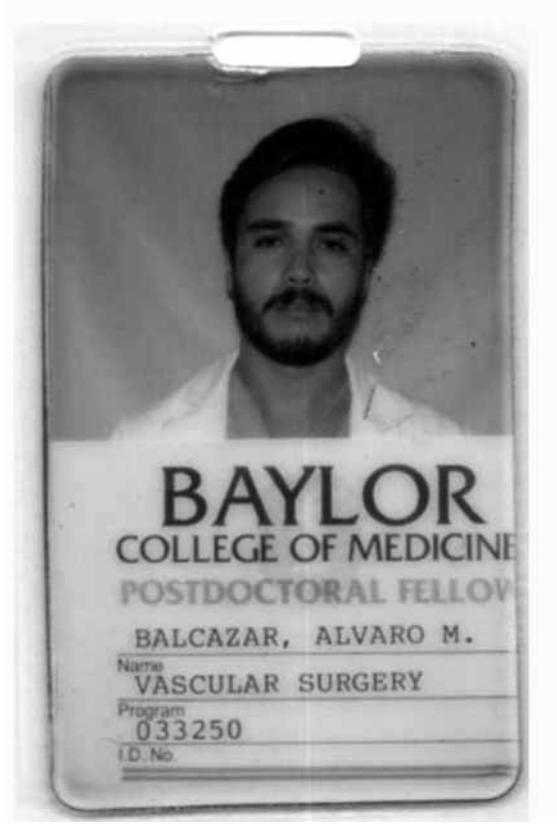

con una formación excepcional, a quién visite durante un tiempo en el Hospital Italiano de Buenos Aires donde me enseño, sin egoísmos, todo lo que sabía en el intervencionismo vascular, además que acudió a Bolivia en varias ocasiones para colaborarme en mis inicios en el manejo de las endoprótesis.

¿Qué tres acontecimientos han marcado su carrera profesional?

Creo uno de ellos fue mis años de formación en Estados Unidos, mi aceptación para ingresar a Baylor College of Medicine para hacer mi Postdoctoral Fellowship en Cirugía Vascular en el Hospital Methodist de Houston, no olvidare la experiencia de compartir quirófano con el Dr. Michael DeBakey, el Dr. Stanley Crawford, el Dr. Hazim Safi y el Dr. Joseph Coselli. Así como mis últimos seis meses de residencia que consistieron en visitas en UCSF (Universidad California de San Francisco) en el servicio del Dr. Stoney y la Dra. Linda Reilly y la Cleveland Clinic con el Dr. Edwin Beven.

En segundo lugar el estar presente en Nueva York cuando el Dr. Juan Carlos Parodi presento su primera experiencia clínica, recuerdo muybien ese momento histórico porque la sala estaba totalmente llena y yo era consiente del salto que significaba en el manejo de los aneurismas, por lo cual a los pocos años estuve visitando al Dr. Frank Criado en Baltimore, donde pude ser consiente del campo tan amplio que se nos presentaba en la especialidad con la cirugía vascular mínimamente invasiva, pude percibir con claridad su visión sobre la especialidad y lo importante que era el formarnos intensamente en el intervencionismo, ya que si no era así quedaríamos relegados rápidamente. Finalmente coloque mi primera endoprótesis Talent en Bolivia, en junio de 1999, a partir de ahí mi carrera profesional cambió, y pude como boliviano interrelacionarme con la cirugía vascular de la región.

En tercer lugar diría que es este momento, creo que si logramos unir en el ALCVA a todos los países latinoamericanos, sin fronteras, sin regionalismos, sin egoísmos ni intereses personales, sacando lo mejor de todo el potencial que tenemos como región, creo que marcara mi carrera profesional, por haber podido lograr el compromiso asumido. Es una tarea complicada pero cuando pienso en esto y digo si toda Europa ha podido unirse dentro de una Unión Europea, compartiendo moneda, sin fronteras, compartiendo leyes y parlamentos, teniendo cada país un idioma diferente, como no vamos a ser capaces en Latinoamérica unirnos con fuerza todos los cirujanos vasculares, angiólogos, intervencionistas endovasculares y dejar a las generaciones que vienen una asociación que los agrupe, los una e identifique.

Foto recuperación paciente despúes de la pimera endoprótesi en Bolivia en Junio de 1999.

Usted fue uno de los pioneros en la terapia endovascular en Bolivia. ¿Cómo fueron sus inicios?

Cuando yo era residente disfrutaba mucho hacer las angiografías diagnósticas de nuestros paciente, sin embargo todo empezó para mí a principios de 1988 cuando el Dr. Juan Matesanz, adquirió un equipo de Laser y lo coloco en la Clínica Ruber, ahí participaba en el tratamiento de las oclusiones arteriales

Foto con el Arco en C de Parodi.

con lo que se llamaba Angioplastía Térmica Percutánea Laser. En esos años la sola palabra Laser ya implicaba futuro, a pesar que después se vio que ese no era el arma adecuada pero si era el camino a seguir.

Cuando retorne a Bolivia en 1992, yo aposté desde un inicio, y podríamos decir con atrevimiento, ofrecer a nuestros pacientes toda las alternativas terapéuticas vasculares de actualidad, y sin duda en ese momento era la endoprótesis para el manejo de los aneurismas, percibí desde un inicio que era una terapéutica para quedarse, puse todos mis esfuerzos en empaparme de todo lo referente a esto, empecé a correr, quería prepararme rápido, viaje a Argentina para compartir los primeros casos de la endoprótesis Corvita en las reuniones que organizaba el Dr. Marcelo Cerezo. Sin embargo en Bolivia no contaba con muchos recursos, no contaba ni con equipos de angiografía para empezar, tenia conciencia que esta ilusión y objetivo debía comenzar bien, sin tropiezos, porque existía

muchos ojos de colegas ajenos observando mi trabajo, así que finalmente viaje a Buenos Aires y compré con recursos propios el Arco en C Philips, con substracción digital del Dr. Juan Carlos Parodi, el mismo Arco que él había utilizado para colocar sus primeras endoprótesis en el mundo. Para mi ese Arco en C tiene un valor histórico, todavía lo tengo y supongo que para él debe traerle ciertos recuerdos inolvidables.

Finalmente cuando estábamos listos, comenzamos y en colaboración del Dr. Hernán Bertoni, del Sr. Pedro Barzola que trabaja como representante para Latinoamérica de Metronic, de Carlos Velasco representante para Bolivia de Metronic, el Dr. Javier Jáuregui anestesista, el Dr. César López cirujano vascular, el Dr. Iván Soto cirujano vascular, la Sra. Lourdes Hoyos instrumentadora, todo el apoyo del personal y los socios de la Clínica Cemes pudimos iniciarnos. El primer paciente lo hicimos con anestesia peridural, todo fue muy bien, demoramos dos horas, fue un momento que me marco mucho en la vida, no podía creerlo, colocando la primera endoprótesis aórtica abdominal y con el Arco en C original de Parodi, el 16 junio de 1999, a pocos meses hicimos la segunda endoprótesis abdominal y la primera torácica, presente estos primeros casos en el XXV Congreso del International Society of Cardiovascular Surgery (ISCV) en Lima, Perú.

¿Cuál es el futuro de la Cirugía Endovascular en el mundo?

El desarrollo e innovación médica no tiene límites. Actualmente se dice especialista en "'D2Cirugía Vascular y Endovascular"'D3, en consideración de que la terapéutica endovascular es una subespecialidad, sin embargo en el futuro no debemos descuidar la formación en cirugía convencional, cuidado que nos encontremos con cirujanos sin entrenamiento suficiente en cirugía abierta, con lo cuál se pueda dar el caso que encontremos "'D2Cirujanos Endovasculares y Quirúrgicos"'D3 en consideración de que la cirugía abierta sea como una subespecialidad.

Creo que los nuevos especialistas serán simplemente especialistas vasculares. La terapéutica endovascular ya no es una formación específica y exclusiva de algunos profesionales, es parte integral de la especialidad, no es concebible en los tiempos actuales un especialista vascular sin capacidad de solucionar patologías por vía endoluminal, es de ahí la responsabilidad que tenemos todos en formar a los cirujanos en esta área, de lo contrario no tendrán futuro.

¿Qué diferencias existen hoy en día a nivel de diagnóstico y terapéutica endovascular entre Europa y Latino América?

La verdad que la globalización ha hecho que no existan grandes diferencias en el conocimiento y que los protocolos de actuación sean similares entre Latinoamérica y Europa. El problema es que en Latinoamérica no tenemos una cobertura de la seguridad social tan amplia y universal como la europea, eso hace que a pesar de contar con los medios de diagnóstico de última generación y los insumos de avanzada, sean muchas veces prohibitivo acceder a estos medios, ya que los pacientes en la mayoría de casos tienen que absorber con recursos propios el costo de esta atención. También falta una concientización en la seguridad social de países latinoamericanos que la terapéutica

Foto 2da Presidencia Sociedad Boliviana de Cirugía Cardiotorácica y Vascular 2006

endovascular es la primera opción de manejo en muchos pacientes y que el costo global muchas veces es igual o menor a una cirugía abierta. En ciertos países latinoamericanos el nivel de diagnóstico y terapéutica es similar al europeo. Creo que el mayor problema está en el acceso programas de entrenamiento de gente joven.

Siempre ha adquirido un fuerte compromiso en actualizar, compartir, el conocimiento y la experiencia en cirugía endovascular.

Usted es actualmente presidente de ALCVA (Asociación Latinoamericana de Cirugía Vascular y Angiología) ¿Cómo surge la iniciativa?

Le explico como surgió el ALCVA, nos reunimos en Cartagena el 25 de noviembre de 2011 con la intención de dar continuidad al Capítulo Latinoamericano, de la ISCVS (International Society for Cardiovascular Surgery) inicialmente como una sociedad más de individuos, sin embargo en el intercambio de opiniones y especialmente con una aportación interesante del Dr. Mariano Ferreira de Argentina, surgió la idea de que una Federación podría cumplir las funciones de lo que buscábamos. Es así que el ALCVA no es una sociedad más de especialistas vasculares, en realidad es una Federación donde sus miembros son las sociedades científicas de cada país que agrupan a los especialistas vasculares y no los individuos en sí. Este matiz hace del ALCVA su fuerza, ya que uno de los problemas que existe en las sociedades Latinoamericanas es su gran dificultad para mantenerse integradas durante el tiempo, los especialistas habitualmente pierden interés mientras otros especialistas lo ganan, con lo cual se hace muy irregular. Por otro lado al hacer un continente tan extenso el desplazamiento a congresos es complicado y caro, con lo cuál lograr asambleas magnas para discutir directrices no es fácil.

Estoy presidiendo el ALCVA porque así se dieron las cosas de forma inesperada y posiblemente por ser el último presidente electo del Capítulo Latinoamericano de la ISCVS, sin embargo más allá de la legalidad, se encuentra la legitimidad de esta presidencia, es así que en julio en una Cumbre de Presidentes de Sociedades que se llevará a cabo en Colombia, pediré la ratificación para esta presidencia y el resto de la directiva para contar con l legitimidad que corresponde.

¿Cómo y donde surge la idea de ALCVA y quienes son sus miembros fundadores?

El Capítulo Latinoamericano de la Internacional Society of Cardiovascular Surgery (ISCVS) ha sido desde su fundación en el año 1951 en Atlantic City, la organización regional representativa de los cirujanos vasculares latinoamericanos, así lo demuestra los 28 congresos latinoamericanos realizados hasta la fecha cada dos años. En la última década se han producido una serie de transformaciones de los diferentes capítulos internacionales de la ISCVS, ajustándose a la nueva realidad de la especialidad en este milenio. La organización se disolvió dando a cada capitulo autonomía de continuar. Todos los capítulos continuaron NA-ISCS (North American Chapter International Society for Cardiovascular Surgery, el europeo continua como European Society for Cardiovascular and Endovascular Surgery, luego el Australian-New Zeland Society for Vascular Surgery y finalmente el Asian Society for Cardiovascular Surgery. Latinoamérica no ha sido ajena a este hecho, lo que ha llevado al capítulo a entrar en un receso desde su último congreso en el 2007. La idea de poder integrar y reorganizar a todos los países latinoamericanos ha estado latente, ya el CELA en reuniones de directiva en 2009, cuando yo era parte de la Directiva, se estaba viendo la forma de hacer realidad esta idea, al mismo tiempo en la Directiva

ISCVS teníamos la misma inquietud. Finalmente el Dr. Alberto Muñoz junto con el Dr. José Fernández Montequín de Cuba se contactó conmigo en mi calidad de último presidente electo de la ISCVS, para poder concretar esta ambiciosa idea y lograr convocar a una reunión en Cartagena de Indias, durante el congreso del capítulo latinoamericano de la IUA. Es ahí el 25 de noviembre del 2011 que en presencia del

Dr. Alberto Muñoz como Delegado de la Sociedad Colombiana de Angiología y Cirugía Vascular Colombiana, el Dr. Valente Guerrero como Presidente de la Sociedad Mexicana de Angiología y Cirugía Vascular Mexicana, el Dr. Raúl Panizo como Presidente de la Sociedad Peruana de Angiología y Cirugía Vascular, el Dr. Juan Francisco Benalcázar como delegado de la Sociedad Ecuatoriana de Angiología y Cirugía Vascular, el Dr. Fernando Lucas de Argentina y mi persona representando a la Sociedad Boliviana firmamos el Acta de Constitución.

En este momento estamos en el proceso de formalización de la integración de los países fundadores y cofundadores donde ya han expresado su interés y voluntad de participar sociedades tan importantes como la Brasil, Chile, México y de otros países más pequeños como Bolivia, Costa Rica, Cuba, Ecuador, Paraguay y Venezuela esperamos que hasta el primer semestre de este año se integren los países faltantes.

¿Cuales son los retos actuales y futuros de ALCVA?

Hemos planificado una Cumbre el 19 de julio en la isla de Barú, cercana a Cartagena de Indias Colombia. Es una Cumbre de Presidentes de Sociedades Vasculares Latinoamericanas, es ahí donde se podrá hablar del presente y futuro de la cirugía vascular latinoamericana, con diálogo y sin intereses personales exponiendo todos nuestras ideas, fortalezas como debilidades donde todos podremos coincidir en un solo objetivo que es el construir y aportar por el bien de la cirugía vascular latinoamericana, lamentablemente en este encuentro no podremos contar con sociedades tan importantes como el CELA después del comunicado que ha emitido el pasado 10 de febrero. Sin embargo le puedo adelantar que los retos del ALCVA son coordinar una agenda latinoamericana de congresos para tener un mejor aprovechamiento de los recursos de la farmaindustria, el poder contar con un Congreso Magno Latinoamericano que toque temas de interés más allá de los endovasculares que por su impacto y novedad ya son cubiertos en otros congresos, buscamos un congreso que toque temas con problemática habitual al ejercicio profesional de una infinidad de especialistas como son los de Cirugía Vascular abierta, accesos vasculares para hemodiálisis, el manejo del pie diabético, las novedades de los métodos de diagnósticos de imagen y laboratorio vascular, temas clínicos como la anti agregación plaquetaria y la aterosclerosis, por otro lado nuestra región necesita urgentemente contar con programas de postgrado para la gente joven en endovascular, contar con un medio de comunicación oficial fuerte común para todos, tener una presencia a nivel mundial como Latinoamérica con líderes escogidos por consenso para participar en los consensos transatlánticos TACS, siendo Latinoamérica sea la única región que no ha participado, a pesar de ser el continente donde muchos de los procedimientos endovasculares han nacido, además de la implementación de

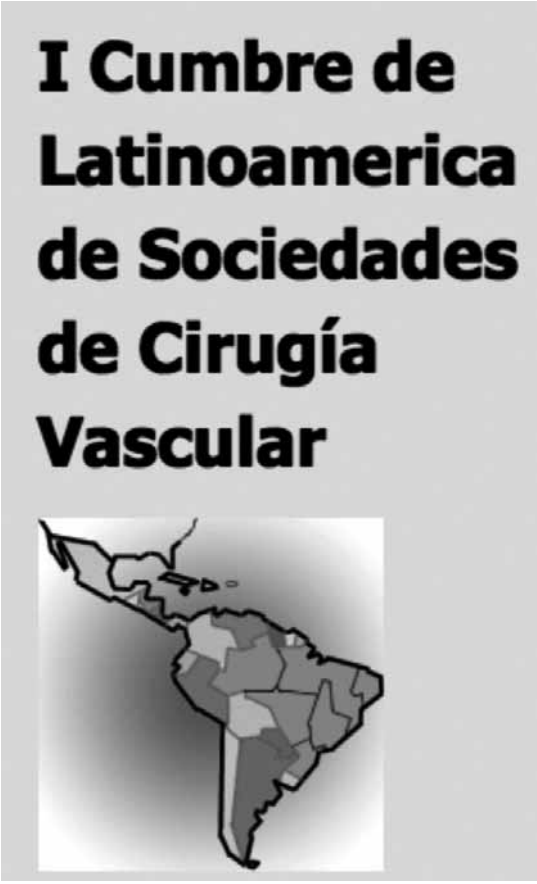

técnicas quirúrgicas para la patología arterial y venosa.

Finalmente puedo decir que el ALCVA ha nacido para quedarse, para permanecer en el tiempo, los individuos pasaremos pero las sociedades científicas de cada país seguirán, es responsabilidad de la gente recién formada sea la que mantenga la llama siempre encendida.

¿Cuáles son sus actuales intereses de investigación?

Latinoamérica es la región del mundo que tiene la mayor concentración de tumores de cuerpo carotideo de altura por su geografía. En Bolivia contamos con el Instituto de Biología de la Altura quién ha aportado un innumerable número de trabajos a la literatura mundial con quienes estoy conversando junto con la Cliniques Universitaires Saint-Luc (UCL) de Bruselas para iniciar un trabajo prospectivo multicéntrico en genética para la detección del gen SDHx en estos tumores y ver su componente familiar, así como estudiar su predisposición altamente en favor del sexo femenino y otros aspectos de interés, para ello durante el XXIX Congreso Latinoamericano que se llevara a cabo el 2013 en Bolivia, tendremos un Simposio Latinoamericano sobre esta patología para que acudan las diferentes especialidades involucradas en su manejo.

Actualmente hay muchos recortes en el gasto sanitario de muchos países ¿la sanidad pública requiere urgentemente una cirugía abierta o un tratamiento mínimamente invasivo?

Es una pregunta compleja de contestar, existen realidades muy diversas dentro de mismo Latinoamérica, en mi país la cobertura de salud es muy precaria, yo mismo como especialista he trabajado haciendo atención básica en la Amazonía Boliviana. No podría opinar de lo que se vive en otros países, pero si creo que en algunos países europeos se podría tener una menor y mejor utilización de los insumos descartables.

¿Son necesarios los programas de screening o rastreo a pacientes para prevenir los AAA (Aneurismas de Aorta Abdominal)?

Definitivamente que sí, recuerdo muy bien un screning latinoamericano, que fue comandado por el Dr. Marcelo Cerezo, y en el que participamos varios países en un mismo día, hubo una excelente coordinación y consistía simplemente en una ecografía simple y rápida de la aorta abdominal, a partir de ahí nosotros en el hospital lo implementamos como forma rutinaria de estudio en los pacientes del hospital. ¿Cree que el conocimiento actual de los pacientes

EVENTOALCVA

ICumbre de Latinoamerica de Sociedades de Cirugía Vascular

El 3 de octube del 2012,en la Ciudad de Santa Cruz (Bolivia)juntoal XVI Congreso de la Sociedad Boliviana de Cirugía Cardiaca Toracica yVascular y XXIX el Congreso Latinoamericano de Cirugía Vascular y Angiologia,seorganiza un evento sin precedentes, una **Cumbrede Sociedades Vasculares** de Latinoamérica, donde sediscutiran puntos de interes en la cirugía vascular de la región, sepautarán directrices para el ALCVA y se buscara completar la integración de lospaíses faltantes. No permitas que tu sociedad no asista !!

sobre las enfermedades vasculares es el adecuado y si existen los suficientes medios de comunicación científicos de educación sanitaria dirigidos a pacientes?

Creo que justamente el problema esta en eso, existe demasiada información para los pacientes en internet, a veces tanta que no saben a cual recurrir, lo interesante es dirigir a los pacientes a páginas oficiales para obtener esa información y no queden confundidos con páginas o información no certificada.

¿Cuales son sus intereses fuera de la medicina?

Yo he ejercido durante 14 años la actividad diplomática/consular lo cuál siempre me ha atraído, el campo de las relaciones internacionales, por otro lado el compartir con mi familia mi tiempo libre es muy enriquecedor, la Formula 1, el tenis y el cine, pero si hablamos de actividad física soy un amante de navegar a vela, es algo que hago todas las semanas y se puedo más de una vez a la semana.

Foto en Bolivia en el año 2005 junto a los colegas Dr. Soto y Dr. López

¿Algo más que quiera añadir?

Sí, mi agradecimiento personal al Dr. Vicente Riambau Director Médico editorial por la invitación a que endovascular.es sea medio de comunicación y newsletter para ALCVA y al mismo tiempo mis felicitaciones al grupo Salutaria como compañía editora por el trabajo realizado.

Fuente:
Por Miguel Angel Serrano endovascular.es
Enlace:
http://www.endovascular.es/ficha_articulo_presentacion.php?Id=497

NOTICIAS ENDOVASCULAR.ES

Noticias destacadas del mes

Médicos españoles presentan la primera aplicación para iPhone y iPad de ayuda en el diagnóstico de enfermedades respiratorias. Artículo publicado el 27-04-2012

Zenith® Fenestrated AAA Endovascular Graft FDA approved.. Artículo publicado el 27-04-2012endovascular.es Newsletter V/2012 2 de 4 22/06/12 16:06

La actuación de Enfermería logra que el 51% de los fumadores con riesgo vascular deje el tabaco. Artículo publicado el 25-04-2012

Nueva guía clínica publicada sobre las estrategias de extracción de trombo en la trombosis venosa profunda.. Artículo publicado el 24-04-2012

Neurorradiólogos del Hospital Reina Sofía intervienen aneurismas de alta complejidad sin emplear la cirugía. Artículo publicado el 24-04-2012

Sanitat colaborará con la Universidad Católica y la de Michigan en materia de prevención de lesiones vasculares. Artículo publicado el 24-04-2012

70 organizaciones de pacientes y profesionales de 39 países presentan una iniciativa global para prevenir accidentes cerebrovasculares derivados de la fibrilación auricular. Artículo publicado el 24-04-2012

Comunicado de la Sociedad Mexicana de Angiología y Cirugía Vascular: fallecimiento del Dr. Gilberto Flores Izquierdo. Artículo publicado el 21-04-2012

Launch of the new Aorflex delivery system at Charing Cross Symposium 2012. Artículo publicado el 17-04-2012

Medtronic Endurant® AAA Stent Graft Shows Durable Performance at Two Years in U.S. Study. Artículo publicado el 16-04-2012

Medtronic Initiates Landmark U.S. Drug-Eluting Balloon Study.. Artículo publicado el 13-04-2012

El 12 de Octubre, mejor hospital de la región en tres especialidades según la OCU. Artículo publicado el 12-04-12

NOTICIAS ENDOVASCULAR.ES

Noticias destacadas del mes

Boston Scientific Announces U.S. Launch of Z Flex-270 Steerable Sheath. Artículo publicado el 11-04-2012

XXIX Congreso Latinoamericano de Cirugía Vascular y Angiología.. Artículo publicado el 04-04-2012

La Asociación Latinoamericana de Cirugía Vascular y Angiología (ALCVA) ha ratificado el ingreso de Colombia como país miembro del ALCVA. . Artículo publicado el 04-04-2012

Simposio Latinoamericano sobre Tumor de Cuerpo Carotideo de Altura. Artículo publicado el 04-04-2012

I CUMBRE LATINOAMERICANA DE SOCIEDADES DE CIRUGÍA VASCULAR. Artículo publicado el 04-04-2012

LAS INDICACIONES Y RESULTADOS DE LA ENDOPROTESIS BALON EXPANDIBLE SETA, SERAN PRESENTADOS DURANTE EL CONGRESO LATINOAMERICANO DE CIRUGIA VASCULAR ALCVA 2012 POR EL DR BERTONI. Artículo publicado el 29-05-2012

Women Undergoing TAVI Using the Medtronic CoreValve® System Have Similar Survival Benefit as Men. Artículo publicado el 27-05-2012

El compromiso de enfermería ayuda a reducir las infecciones en catéteres venosos centrales en más de un 70%. Artículo publicado el 24-05-2012

'Pradaxa' (Boehringer Ingelheim) para el ictus demuestra mayor efectividad y menores costes para la sociedad. Artículo publicado el 24-05-2012

El Dr. V Riambau elegido Miembro Honorífico de la SCVS (Society for Clinical Vascular Surgery). Artículo publicado el 23-05-2012

Medtronic IN.PACT Drug-Eluting Balloon Studies Show Significant Benefit of Novel Medical Device in Treating Narrowed Arteries. Artículo publicado el 22-05-2012

I CUMBRE LATINOAMERICANA DE SOCIEDADES DE CIRUGIA VASCULAR. Artículo publicado el 21-05-2012

NOTICIAS ENDOVASCULAR.ES

Noticias destacadas del mes

Boston Scientific Announces FDA Approval and U.S. Launch of EPIC Vascular Stent. Artículo publicado el 19-05-2012

Renal Denervation Technology from St. Jude Medical Demonstrates Significant Reduction in Blood Pressure. Artículo publicado el 19-05-2012

El Hospital Germans Trias pone en marcha un programa pionero para reducir la hipertensión resistente introduciendo un catéter en las arterias de los riñones. Artículo publicado el 17-05-2012

VESSIX RECEIVES CE MARK FOR V2 RENAL DENERVATION SYSTEM FOR TREATMENT OFHYPERTENSION. Artículo publicado el 16-05-2012

St. Jude Medical Announces European Approval and Launch of the EnligHTN Renal Denervation System for Treatment of Hypertension. Artículo publicado el 16-05-2012

Boston Scientific Announces CE Mark and European Launch of Innova Self-expanding Bare-metal Stent System. Artículo publicado el 15-05-2012

Boston Scientific Announces Positive Data From Lotus Transcatheter Aortic Valve Trial . Artículo publicado el 15-05-2012

One-Year EVOLVE Trial Clinical Results Confirm Comparable Safety And Effectiveness Data Of The Boston Scientific SYNERGY Stent Versus PROMUS Element Platinum Chromium Stent. Artículo publicado el 15-05-2012

Medtronic Nets New Indications for Resolute Integrity Drug-Eluting Stent in Europe. Artículo publicado el 15-05-2012

AN INTERNATIONAL APPROACH TO LOWER LIMB INTERVENTIONS.NEW CARDIOVASCULAR HORIZONS IN LATINO AMERICAN MEETING BOLIVIA. Artículo publicado el 15-05-2012

El Dr. Enric Roche elabora un extenso monográfico de la patología de las varices dirigido a pacientes y sus familias para el portal web endovascular.es. Artículo publicado el 14-05-2012

NOTICIAS ENDOVASCULAR.ES

Noticias destacadas del mes

Multiple factors influence five-year survival after angioplasty, bypass procedures. Artículo publicado el 14-05-2012

Dr. Julio Palmaz Focuses on Stent Development in Mullins Lecture. Artículo publicado el 11-05-2012 Study Shows Robotically Enhanced PCI IS Safe and Feasible for Many Patient. Artículo publicado el 11-05-2012

Self-Expanding and Balloon-Expandable Stent Systems Perform Well in Study of Real-World Peripheral Artery Disease Patients. Artículo publicado el 11-05-2012

Covidien to Unveil Novel Renal Denervation System at EuroPCR. Artículo publicado el 10-05-2012

El Hospital Reina Sofía aplica tratamiento endovascular a los pacientes en las primeras horas tras sufrir un ictus. Artículo publicado el 08-05-2012

Medtronic Expands Availability of Valiant® Captivia® Stent Graft in Major Global Markets. Artículo publicado el 08-05-2012

Medtronic, 1º puesto en la categoría de 250 a 500 empleados en la lista del Great Place to Work® Institute España 2012. Artículo publicado el 02-05-2012

Covidien: nuevo partner del portal web endovascular.es. Artículo publicado el 30-06-2012

Covidien Funds Educational Grant to Support Brazilian Stroke Network. Artículo publicado el 30-06-2012

Covidien Launches Campaign to Increase Awareness of Pregnancy-Related Blood Clots. Artículo publicado el 30-06-2012/strong>

MEDTRONIC IN.PACT DEB Tecnology and Cinical Evidence. Artículo publicado el 28-06-2012

El Hospital Doctor Peset atiende cada día a un paciente con síndrome coronario agudo. Artículo publicado el 27-06-2012

NOTICIAS ENDOVASCULAR.ES

Noticias destacadas del mes

Medtronic Wins U.S. Patent Case Against Gore Involving Stent Grafts. Artículo publicado el 27-06-2012

Cook Medical Sponsors First Clinical Study to Examine New Endovascular Technique. Artículo publicado el 25-06-2012

Aptus Endosystems Completes $25 Million Series BB Financing. Artículo publicado el 25-06-2012

Covidien Spain: Fisrt Clinical Immersion in Jaen. . Artículo publicado el 24-06-2012

VIVA, Vascular InterVentional Advances, celebrates its 10th year. Artículo publicado el 22-06-2012

Medtronic Stent Graft Chosen by U.S. FDA for Innovative Program. Artículo publicado el 21-06-2012

TriReme Medical Receives FDA Clearance for Expanded Matrix of Sizes of Chocolate PTA Balloon Catheter. Artículo publicado el 19-06-2012

St. Jude Medical Announces FDA Clearance of the AMPLATZER Vascular Plug 4. Artículo publicado el 19-06-2012

PROBLEMAS DE ABASTECIMIENTO DE PROTAMINA : NOTA DEL PRESIDENTE DE LA SECTCV. Artículo publicado el 18-06-2012

REGISTRO ESPAÑOL DE TRATAMIENTO TRANSCATÉTER (TAVI) DE LA VÁLVULA AÓRTICA. Artículo publicado el 18-06-2012

ENDURANT II: EXPANDED OPTIONS, CONTINUED CONFIDENCE.. Artículo publicado el 15-06-2012

ACC and ACP Expand Performance Measures Detailed in PINNACLE-PC Registry. Artículo publicado el 14-06-2012

ACC and STS Issue Joint Statement: FDA Circulatory System Devices Advisory Panel Hearing on TAVR. Artículo publicado el 14-06-2012

NOTICIAS ENDOVASCULAR.ES

Noticias destacadas del mes

Implantan a una niña una vena de laboratorio fabricada con sus células madre. Artículo publicado el 14-06-2012

Hansen Medical to Exhibit Recently FDA Cleared Magellan(TM) Robotic System at National Meeting of Vascular Surgeons. Artículo publicado el 13-06-2012

La menopausia precoz aumentaría riesgo de aneurisma cerebral. Artículo publicado el 13-06-2012

El Capítulo Español de Flebología cambia su nombre y pasa a denominarse Capítulo Español de Flebología y Linfología.. Artículo publicado el 13-06-2012

Results of Endovascular Training for Surgical Residents Presented . Artículo publicado el 13-06-2012

Initial Human Trial Results for Mechanochemical Ablation Catheter Revealed. Artículo publicado el 13-06-2012

US Pythagoras data suggests that Aorfix™ has the potential to provide a less invasive treatment option for AAA patients with highly angulated neck anatomy. Artículo publicado el 12-06-2012

El trasplante cardiaco salva al 80% de los personas con insuficiencia cardiaca que no responden a la tratamiento, tal y como ha destacado la secretaria autonómica de la Conselleria de Sanitat, Nela García. La secretaria autonómica de Sanitat ha ina. Artículo publicado el 12-06-2012

La FDA confirma la superioridad de dabigatrán etexilato para la reducción del ictus isquémico y hemorrágico. Artículo publicado el 11-06-2012

El Hospital Universitario Son Espases presenta una nueva técnica para ayudar en el tratamiento endovascular de los aneurismas. Artículo publicado el 11-06-2012

Juxtaliminal Black Area in Carotid Artery Plaques May Predict Strokes. Artículo publicado el 11-06-2012

NOTICIAS ENDOVASCULAR.ES

Noticias destacadas del mes

Covered Stents Compared to Bare Metal Stents Treat Chronic Atherosclerotic Mesenteric Arterial Disease. Artículo publicado el 11-06-2012

Long Term Branch Durability After Complex Aortic Aneurysm Repair Reviewed. Artículo publicado el 11-06-2012

Survival of Asymptomatic Patients After Carotid Endarterectomy (CEA) Studied. Artículo publicado el 08-06-2012

Impact of Pedal Arch Quality in Distal Bypass Grafts Explored. Artículo publicado el 08-06-2012

Contralateral Carotid Occlusion Results on Carotid Interventions. Artículo publicado el 08-06-2012

Risks of Carotid Artery Stenting Compared to Carotid Endarterectomy Studied. Artículo publicado el 08-06-2012

Sanitat ha atendido más de 8.300 pacientes de ictus durante 2011. Artículo publicado el 05-06-2012

NOTICIAS ENDOVASCULAR.ES

Noticias destacadas del mes

European Vascular and Endovascular Monitor (EVEM)

Panel Report – 1st Quarter 2012

Published date: June 2012

The analysis of the EVEM data for the 1st quarter of 2012 has now been completed. The accuracy of the questionnaires returnedhas allowed a high degree of confidence in the data generated.

Q1 2011/ Q1 2012 Findings

The main findings to be drawn are:

• The overall endovascular procedures have increased by 25.7% in comparison with the same quarter of 2011.

• Surgical procedures are still the preferred treatment for Carotid with 27.2% growth against 1st quarter of 2011. The endovascular procedures for Carotid have experienced almost 5% decrease during the 1st quarter of 2012.

• The number of Thoracic procedures remains low with but captured an almost 8% increase sequentially.

• During the 1st quarter of 2012, a cross-over in AAA procedures between endovascular and open surgery has taken place whereby endovascular is 53% while surgery is 47%. The heavy endovascular aneurysm repair adoption is now more evident across Western Europe.

• Endovascular continues to outnumber surgical femoro-popliteal procedures and the gap continues to increase. In the 1st quarter of 2012, number of procedures jumped massively by over 50% favoring endovascular repair.

NOTICIAS ENDOVASCULAR.ES

Noticias destacadas del mes

1st Quarter Findings

	Endovascular			Surgery		
	Q1 '11	Q1 '12	% +/-	Q1 '11	Q1 '12	% +/-
AAA	6,047	6,431	6.4%	9,215	5,777	-37.3%
TAA	2,203	2,350	6.7%	773	707	-8.5%
Aorto-Iliac	31,198	31,307	0.3%	6,563	6,500	-1.0%
Carotid	7,672	7,317	-4.6%	14,855	18,891	27.2%
Fem-Pop	38,252	59,877	56.5%	10,828	8,439	-22.1%
Overall	**85,372**	**107,282**	**25.7%**	**42,234**	**40,314**	**-4.5%**

Source: BIBA Estimates based on EVEM Panel Data & other BIBA Research Q1 2012 Total Western Europe

NOTICIAS ENDOVASCULAR.ES

Noticias destacadas del mes

Miscellaneous Question 1

We asked our EVEM panel across Europe if they believe their centre will experienced any impact on their procedural volume of EVAR and/or TEVAR in 2012 as a result of the current financial climate and projected health cuts across Europe.

Nearly two hundred answered this optional question, and almost two thirds believe that their centre's procedure volumes will be negatively affected in 2012.

Countries where expected procedural volumes look gloomy are mostly from the South of Europe, with all our panellists in Greece and Portugal a negative impact. In Italy and Spain, the other two countries currently stuck in a rut, more than 80% believe the economic situation will influence EVAR and TEVAR volumes in the next 12 months.

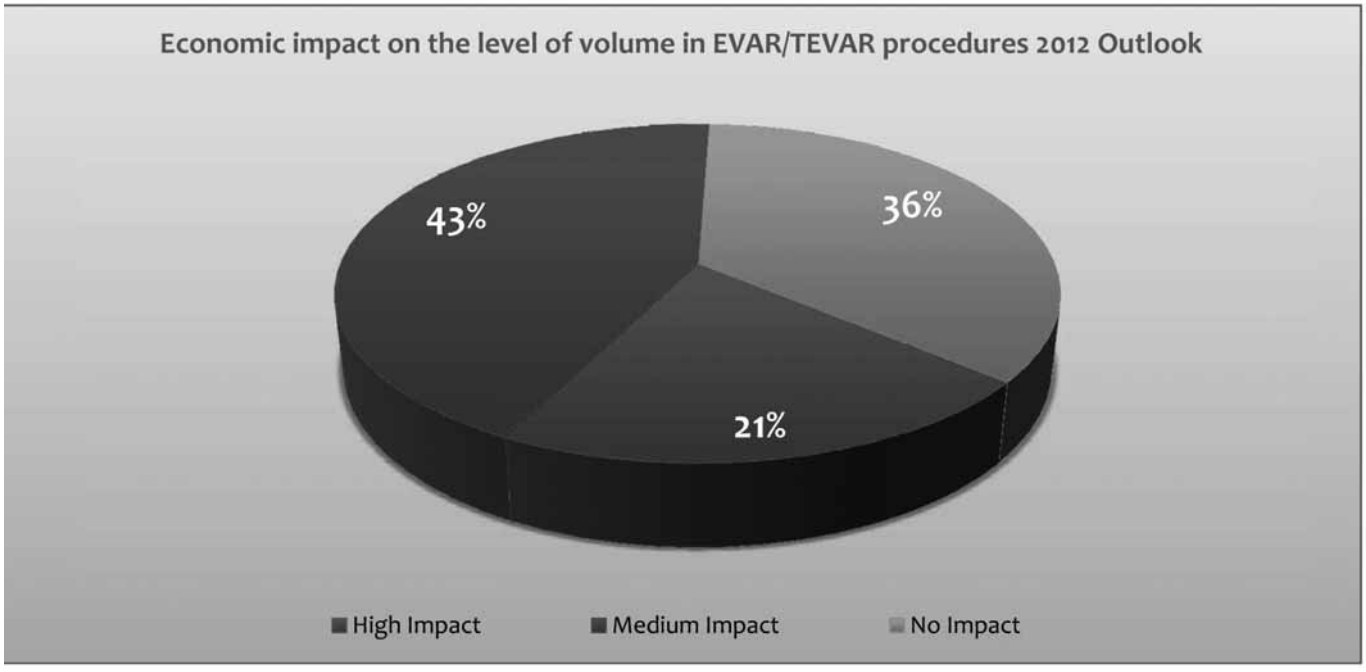

*Number of respondents = 187

NOTICIAS ENDOVASCULAR.ES

Noticias destacadas del mes

Miscellaneous Question 2

We asked our EVEM panel across Europe of their main limitations in fenestrated endografting procedures.

The following choice of limitations are:

- *Anatomical particularities (sharp angles of renal arteries, severe angulation of iliac arteries, high risk of occlusion and dissection)*
- *Training/education availability*
- *Price of fenestrated stent graft is too high*
- *More ancillary products required (i.e. extra stents, wires, caps)*
- *Stricter patient selection*

Almost half of the respondents suggested that there should be an emphasis on training and education for fenestrated endografting particularly in Germany, Italy and Spain.
While both the price (of fenestrated endograft) and anatomical particularities was also rated as barriers for the adoption of fenestrated endografting; each getting almost 25%, particularly in the UK, Germany and Italy.

Other limitations mentioned were:

- *Poor results*
- *small number of patients*
- *Occurrence of centralization*
- *Hybrid as a good alternative*

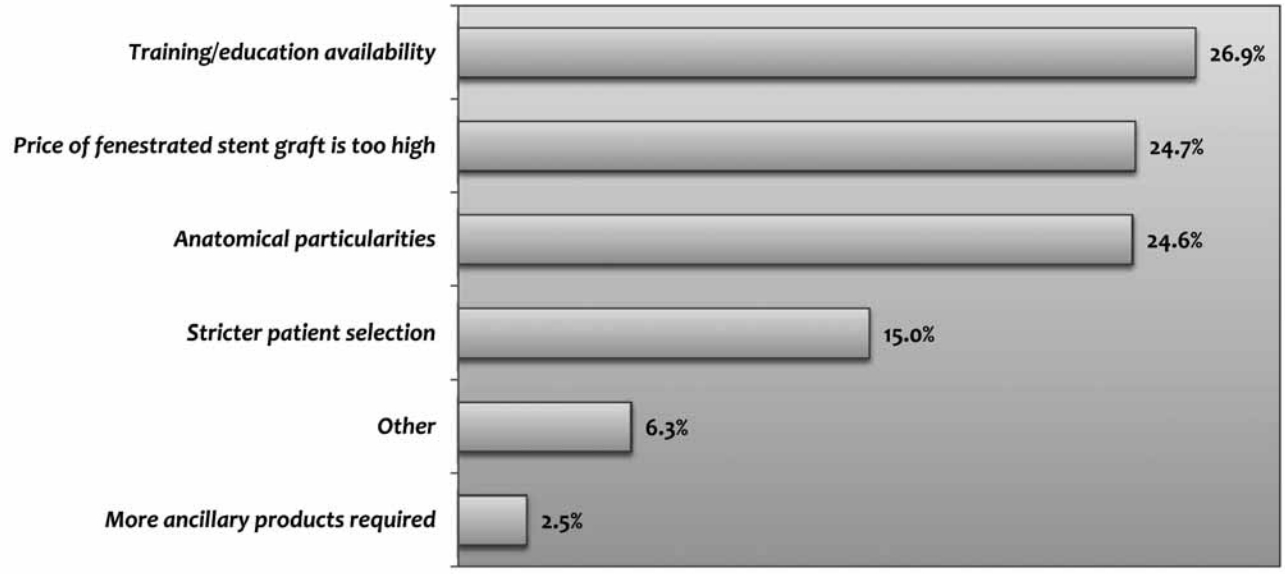

*Number of respondents = **191**

NOTICIAS ENDOVASCULAR.ES

Noticias destacadas del mes

Miscellaneous Question 3

We asked our EVEM panel across Europe to rank between 1 and 5 [*1=Highest and 5=Lowest*] of the following EVAR devices that they are most interested in trialling in the next 12 months.

- Fortevo (Aptus)
- Treovance (Bolton Medical)
- Incraft (Cordis)
- NELLIX (Endologix)
- Ventana (Endologix)

With a combined 67%, Endologix' two upcoming devices, *NELLIX* and *VENTANA* were ranked highly as the most anticipated devices in the next 12 months. While *INCRAFT* from Cordis, *TREOVANCE* from Bolton Medical and *FORTEVO* from Aptus endosystems followed in third, fourth and fifth place respectively.

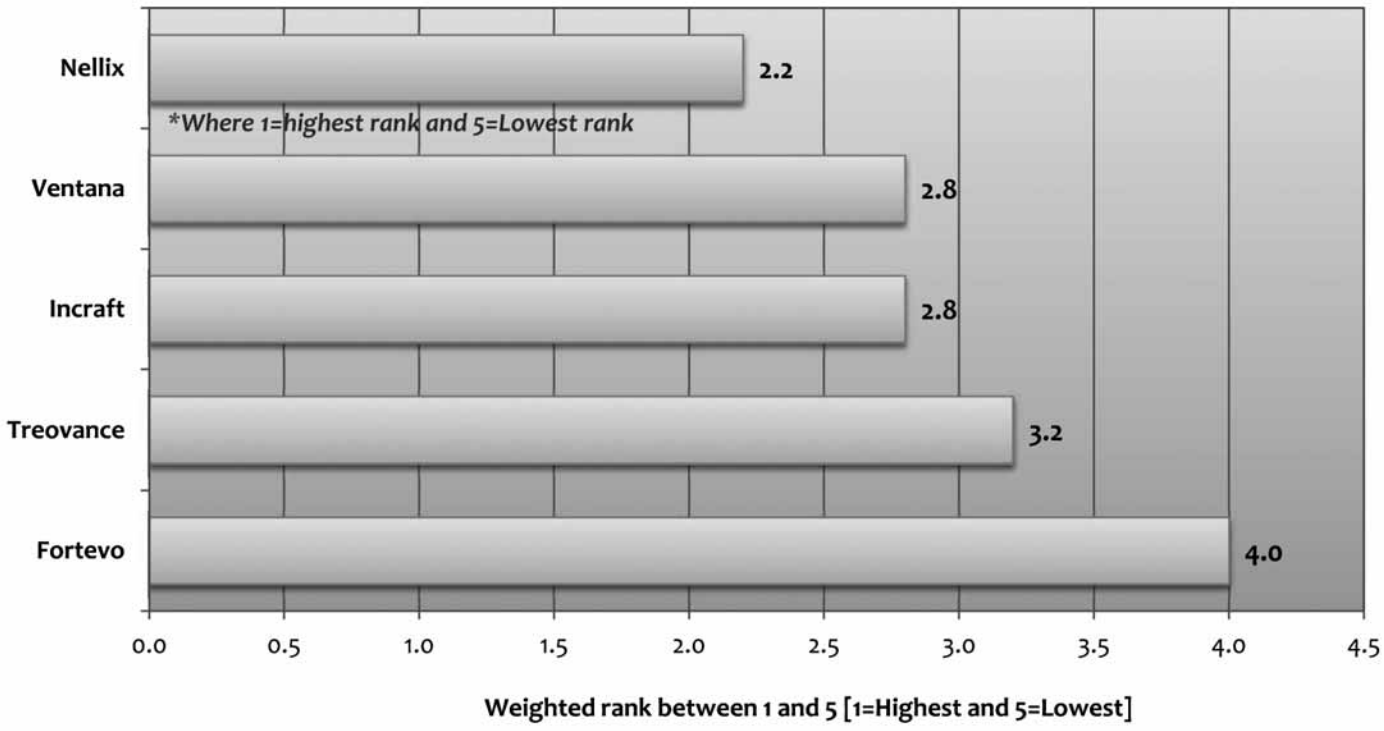

*Number of respondents = **145***

NOTICIAS ENDOVASCULAR.ES

Noticias destacadas del mes

Methodology

Methodology

These data are BIBA Research estimates of the total number of procedures based on threemain data sources:

• The annual Vascular News Registry questionnaire

• Quarterly data from EVEM panel members

• National and European vascular and endovascular registries and industry cross-checks

Benefits to EVEM Panel Members

These are your data and as an EVEM panel member you can refer to these data in lectures or publish them as you see fit. In addition, if you feel that there are special messages from these data, please write with your comments and we shall release data alongside your point in the next Vascular News if you wish. We have tried here to provide you with the hard facts from the EVEM panel. The interpretation is up to you. If you have suitable comments, we will publish them.

Commentary about the findings explains the data, in particular the trend in centres adopting endovascular methods, rather than trying to explain the reasons behind their choice of procedures. We try to let the data speak for themselves.

BIBA Research | Vascular News

Tel: +44(0) 20 7736 8788
Fax:+44(0) 20 7736 8283
For more information, you may visit:
Web: www.cxvascular.com | www.bibaresearch.com

CALENDARIO DE CONGRESOS

Próximos cursos y congresos 2012

September 7

Thoracic Aortic Masterclass 2012

Venue: Tower Wing Lecture Theatre Floor 30 Tower Wing, Guy's Hospital, London, SE1 9RT
Contact: taylorvasc@aol.com

September 15-19

CIRSE 2012

Lisbon, Portugal
Web site: www.cirse.org
Email: info@cirse.org

September 19-21

ESVS XXVI Annual Meeting

Venue: Polo Congressi, Bologna, Italy
Web site:
http://www.esvs.org/social/annual-meeting

September 27-30

Lower Extremity Arterial Revascularization

The Westin Michigan Avenue Chicago
Chicago, Illinois
Web site:
www.sirweb.org/meetings/SIR_LEARN.shtml
Phone: 703-691-1805
begin_of_the_skype_highlighting
703-691-1805
end_of_the_skype_highlighting
Fax: 703-691-1855
Email: Education@SIRweb.org

October 9-12

VIVA 2012:

Vascular Interventional Advances
Wynn Las Vegas
Las Vegas, NV
Web site: www.vivapvd.com
Phone: (888) 513-VIVA
begin_of_the_skype_highlighting
(888) 513-VIVA
end_of_the_skype_highlighting
Fax: (408) 225-3240

October 11-13

Diabetic Limb Salvage

JW Marriott
Washington, DC
Web site:
www.dlsconference.com
Phone: (337) 235-6606
begin_of_the_skype_highlighting
(337) 235-6606
end_of_the_skype_highlighting
Fax: (337) 235-7300
Email: info@dlsconference.com

CALENDARIO DE CONGRESOS

Próximos cursos y congresos 2012

October 19-20

Vein Forum: a Comprehensive Hands-On Course for Practicing Clinicians

Englewood Hospital and Medical Center
Englewood, NJ
Web site: www.veinforum.com
Phone: 414-918-9880
begin_of_the_skype_highlighting
414-918-9880
end_of_the_skype_highlighting
Email: info@veinforum.org

Octubre 30-Noviembre 3

XLIV Congreso Nacional de la Sociedad Mexicana de Angiología y Cirugía Vascular

Cancun, México
http://www.angiologiamexico.com.mx/

October 20-25

CHEST 2012

Atlanta, GA
Web site:
www.2012.accpmeeting.org

October 21-25

Catheter Lysis of Thromboembolic Stroke (CLOTS)

Grand Hyatt, DFW International Airport
Dallas, Texas
Web site:
www.sirweb.org/meetings/CLOTS.shtml
703-691-1805
begin_of_the_skype_highlighting
703-691-1805
end_of_the_skype_highlighting
Fax: 703-691-1855
Email: Education@SIRweb.org

October 22-26

TCT 2012: Transcatheter Cardiovascular Therapeutics

Miami Beach Convention Center
Miami, FL
Web site:
www.tctconference.com/
Phone: (646) 434-4500
begin_of_the_skype_highlighting
(646) 434-4500
end_of_the_skype_highlighting
Email: info@crf.org

CALENDARIO DE CONGRESOS

Próximos cursos y congresos 2012

November 3-7

AHA 2012 Scientific Sessions

Los Angeles Convention Center
Los Angeles, CA
Web site:
www.scientificsessions.org
Phone: (800) 242-8721
begin_of_the_skype_highlighting
(800) 242-8721
end_of_the_skype_highlighting
Email: sessions@heart.org

November 7-10

STSA 59th Annual Meeting

Waldorf Astoria
Naples, FL
Web site: www.stsa.org
Phone: (800) 685-7872
begin_of_the_skype_highlighting
(800) 685-7872
end_of_the_skype_highlighting
Email: stsa@stsa.org

November 9-10

ICCA 2012

London, UK
Web site: www.iccaonline.org

November 14-18

VEITHsymposium: 39th Annual Symposium on Vascular and Endovascular Issues

Web site:
www.veithsymposium.org/index.php
Phone: (845) 368-0069
begin_of_the_skype_highlighting
(845) 368-0069
end_of_the_skype_highlighting
Fax: (845) 368-2324

December 6-8

37th Annual Northwestern Vascular Symposium

Intercontinental Chicago
Chicago, IL
Web site:
www.cme.northwestern.edu/conferences
Phone: 312-503-8533
begin_of_the_skype_highlighting
312-503-8533
end_of_the_skype_highlighting
Email:
nums-cme@northwestern.edu

Mayo 7-10

SITE 2013

Palacio de Congresos de Barcelona; SPAIN
Web site: http://site2013.atlantacongress.org
Tel.: + 34 93 3672420
Fax.: + 34 93 4146817
Email:
secretariat@sitesymposium.org

NOVEDADES DESDE LA INDUSTRIA

Implante del nuevo Stent de Nitinol Innova para la femoral superficial de Boston Scientific en el Hospital Clinic de Barcelona

El Hospital Clinic de Barcelona implanta su primer stent de Nitinol para la femoral Superficial INNOVA de Boston Scientific, el Profesor Vicente Riambau, Jefe de Cirugia Vascular del H.Clinic de Barcelona, lleva a cabo el implante del Stent INNOVA en una lesión oclusiva y calcificada de la Femoral Superficial de unos 10cm de longitud. Tras el procedimiento, el Profesor Riambau destacó la precisión con la cual fue liberado el stent, ello debido a la tecnología triaxial del sistema de liberación del stent que impide el salto o desplazamiento hacia delante del Stent. Asimismo destacó tanto la navegabilidad del sistema de liberación como la extraordinaria visibilidad del Stent y su excelente fuerza radial. Todas estas virtudes gracias al diseño único del stent que combina celda cerrada con celda abierta, teniendo en cuenta las tres fuerzas que intervienen a nivel de la arteria femoral superficial, la elongación, la torsión y la compresión.



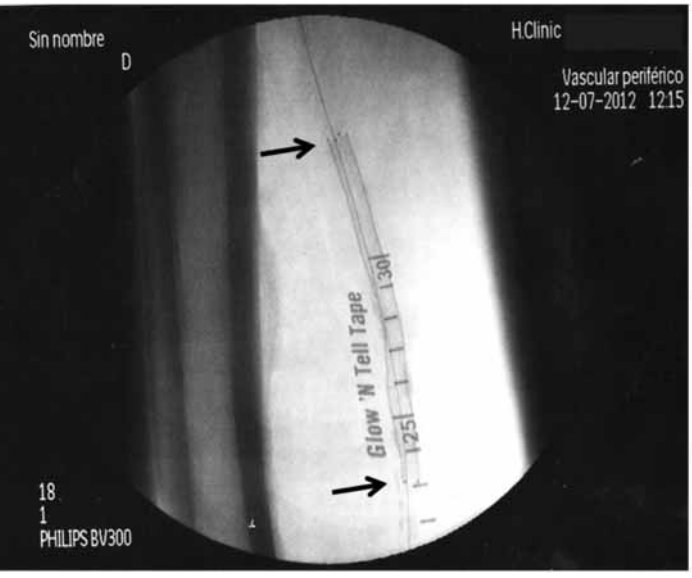

Boston Scientific

SU TIEMPO ES ORO!

LA INFORMACIÓN ENDOVASCULAR EN ESPAÑOL

Pacientes y familias

Aprenda acerca de su salud vascular

- La divulgación del tratamiento endovascular
- Video-Animaciones didácticas
- Búsqueda de especialista
- Campañas de sensibilización
- Web médica acreditada
- Links de interés

Médicos

El Fórum Endovascular: encuentre fuentes para su práctica clínica

- El intercambio de experiencias clínicas
- Ponencias de congresos
- *Revista Técnicas Endovasculares online*
- Guías Clínicas
- Cursos y congresos
- Noticias y Newsletter

Industria

Comunique sus investigaciones y desarrollos

- El medio de comunicación especializado
- Estudios y registros postmarketing
- Lanzamiento de productos
- Notas de prensa
- Workshops
- Comunicación a pacientes

PUBLICADA EN UN SOLO SITIO

endovascular.es

NORMAS DE PUBLICACIÓN

La redacción de **Técnicas Endovasculares (TE)** considerará para su publicación aquellos trabajos relacionados con la terapéutica endovascular. Las secciones que componen la revista son:

- **Editorial**
- **Trabajos originales**
- **Revisiones**
- **Casos clínicos**
- **Imágenes endovasculares**
- **Notas técnicas**
- **Zona catastrófica**
- **Novedades desde la industria**
- **Cartas al Director**
- **Bolsa de Trabajo e intercambio profesional**
- **Congresos**

Editorial:

Se asignará por invitación desde la redacción de **TE**.

Trabajos originales:

Se consideran trabajos originales aquellos que no hayan sido publicados en otros medios de comunicación escrita medica. Deberán constar de la estructura siguiente:

- Resumen en Español y Abstract en Inglés (máximo 250 palabras)
- Introducción
- Material y Métodos
- Resultados
- Discusión y conclusiones
- Referencias Bibliográficas

Importante:
Cada uno de los apartados anteriores iniciará página. En la primera página deberá figurar el título completo, los autores, el centro de trabajo, la persona de contacto para la correspondencia con su dirección postal y e-mail, la sección a la que va dirigida y la fecha de envío. Asimismo deberá confeccionar un titulo corto y facilitar palabras clave (mínimo de 3 y máximo de 6)

El manuscrito se redactará con letras de tamaño 12 (preferiblemente tipo Times, Arial o Currier), con interlineado doble y con las páginas numeradas. El idioma deberá ser Español o Inglés.

Referencias Bibliográficas: Se numeraran según aparición correlativa en el texto. Para la citación de los trabajos se utilizarán las normas que aparecen detalladas en 'Uniform Requeriments for Manuscripts Submitted to Biomedical Journals', NEJM 1997; 336:309-316.

A modo de ejemplo:
Articulo: Kioka Y, Tanabe A, Kotani Y, Yamada N, Nakahama M, Ueda T, et al. Review of coronary artery disease in patients with infrarenal abdominal aortic aneurysm. Circ J 2002;66(12):1110-2

Capitulo de Libro:
Coselli JS, Buket S, Crawford ES. Thoracic Aortic Aneurysms. En: Haimovici H, Ascer E, Hollier LH, Strandness DE, Towne JB, eds. Vascular Surgery. Cambridge (USA), Blackwell Science, 1996; 759-785

Figuras: Las figuras irán numeradas (números árabes) correlativamente según aparición en el texto. Se aceptará un máximo de 5. Las imágenes deberán indicar su orientación. Las figuras en color se reproducirán del mismo modo si su interés lo hace imprescindible. De modo contrario, se reproducirán en escala de girses.
Se adjuntará en página aparte los pies de figura.

Tablas: Las Tablas se numerarán con números romanos correlativos según su orden de aparición en el texto. Se aceptará hasta un máximo de 5 tablas por trabajo. Cada tabla deberá identificarse con un breve texto explicativo.

Revisiones

Se aceptarán para su valoración aquellos trabajos de revisión que por su actualidad o controversia susciten la atención de los especialistas relacionados con las terapéuticas endovasculares. Se podrán solicitar explícitamente desde la redacción o bien someter libremente según iniciativa de sus autores. Deberán seguir las mismas normas de redacción y presentación que aparecen para los trabajos originales. No obstante, su estructuración deberá contemplar:

- Resumen (Español) y abstract (Inglés)
- Introducción
- Desarrollo
- Conclusiones
- Referencias Bibliográficas

Casos clínicos

Se aceptarán para su valoración los casos clínicos singulares y originales. Seguirán las normas de redacción ya mencionadas en apartados anteriores. Si bien su estructuración deberá ser:

- Resumen (Español) y Abstract (Inglés) máximo de 150 palabras
- Caso
- Referencias Bibliográficas (máximo de 5)
- Las Figuras estarán limitadas a tres como máximo.

NORMAS DE PUBLICACIÓN

Imágenes endovasculares

Se aceptarán para su valoración aquellas imágenes relacionadas con las terapéuticas endovasculares que por su singularidad sean merecedoras de su publicación. Se acompañarán de texto (máximo 100 palabras) y referencias bibliográficas si se considera necesario en un máximo de 2. Sólo se aceptarán dos figuras.

Notas técnicas

Se aceptarán para su valoración aquellas modificaciones o innovaciones técnicas que se consideren de interés para los profesionales relacionados con las terapéuticas endovasculares. Se ilustrarán con un máximo de tres figuras y un texto máximo de 500 palabras. Se podrá acompañar de 5 referencias bibliográficas.

Zona catastrófica

Se aceptará para su valoración aquellas situaciones o procedimientos que condujeron a complicaciones singulares, resueltas o no satisfactoriamente, pero que de la experiencia se pueda derivar una enseñanza de interés para los profesionales relacionados con las terapéuticas endovasculares. Se seguirán las recomendaciones reflejadas en el apartado de 'casos clínicos'.

Novedades desde la industria

Los profesionales de la industria podrán disponer de un espacio que permitirá dar a conocer nuevos proyectos o productos a través de esta sección. Se aceptarán para su valoración textos (máximo 500 palabras) y figuras (máximo de tres) para este cometido. Se dará preferencia a las publicaciones procedentes de las industrias colaboradoras habituales de **TE**.

Cartas al Director

En esta sección de dará cabida a todas las cartas que en la redacción se reciban a modo de sugerencia, crítica o comentario del fondo y forma de **TE**.

Bolsa de Trabajo e intercambio profesional

Este espacio se reservará para anunciar oportunidades de trabajo o de formación en el campo de la terapéutica endovascular. El Departamento Comercial de **TE** convendrá con el anunciante, el coste de su anuncio.

Congresos

Se incluirán todos aquellos acontecimientos científicos, congresos, reuniones, jornadas, simposios, etc, que por su interés merezcan ser anunciados a los profesionales relacionados con terapéuticas endovasculares. Su anuncio estará libre de cargo.

Todos los manuscritos, **copia impresa y en soporte informático**, deberán ser dirigidos a:
MEC XXI
Aribau, 237. Escalera B 3º-1ª, 08021 Barcelona
O directamente por correo electrónico
e-mail: vriambau@clinic.ub.es

Nota: El comité de redacción se reserva el derecho de rechazar aquellos trabajos o informaciones que no cumplan con las normas aquí expuestas o no se consideren de relevancia para su publicación en TE. Asimismo, desde el comité de redacción se propondrán modificaciones necesarias a los trabajos que se consideren oportunos. El comité de redacción se compromete a dar cumplida respuesta a todos los autores en el plazo de quince días desde su recepción en la redacción.

¡Revise su manuscrito y confirme su adecuación a las normas que aquí figuran antes de enviarlo a la redacción de TE!



INSTRUCTIONS FOR THE AUTHORS

'Técnicas Endovasculares' (TE) will consider for their publication those works related with the endovascular therapies. The sections that compose the journal are:

- Editorial
- Originals
- Reviews
- Case Reports
- Endovascular Images
- Technical Notes
- Catastrophic Area
- News from the industry
- Letters to the Director
- Bag of Work and professional exchange
- Congress' Agenda

Editorial:

It will be assigned by invitation from the Editorial Board.

Original articles:

They are considered original works those that have not been published in other written media it prescribes. Language can be Spanish or English. They will consist of the following structure:

- Summary in Spanish and Abstract in English (maximum 250 words)
- Introduction
- Material and Methods
- Results
- Discussion and conclusions
- Bibliographical References

Important:
Each one of the previous sections will begin page. In the first page it will figure the complete title, the authors, the work center, the contact person for the correspondence with their postal address and e-mail, the section to which goes directed and the shipment date. Also it will make a short title and to facilitate keywords (minimum of 3 and maximum of 6)

The manuscript will be edited with size letters 12 (preferably types: Times, Arial or Currier), with having interlined double and with the numbered pages. The language will be Spanish or English.

Bibliographical References: They were numbered according to correlative appearance in the text. For the citation of the works the norms will be used that appear detailed in 'Uniform Requeriments for Manuscripts Submitted to Biomedical Journals', NEJM 1997; 336:309-316.

By way of example:
Article: Kioka AND, Tanabe TO, Kotani AND, Yamada N, Nakahama M, Ueda T, et to the one. Review of coronary artery disease in patients with infrarenal abdominal aortic aneurysm. Circ J 2002;66:1110-2

Book Chapter:
Coselli JS, Buket S, Crawford is. Thoracic Aortic Aneurysms. In: Haimovici H, Ascer AND, Hollier LH, Strandness OF, Towne JB, eds. Vascular Surgery. Cambridge (it USES), Blackwell Science, 1996; 759-785

Figures: The figures will go numbered (Arab numbers) correlatively according to appearance in the text. A maximum of 5 will be accepted. The images will indicate its orientation. The figures in color will reproduce in the same way if their interest makes it indispensable. In a contrary way, they will reproduce in grey scale. The feet of figure will be attached in separated page.

Charts: The Charts will be numbered with correlative Roman numbers according to their appearance order in the text. It will be accepted until a maximum of 5 charts by work. Each chart will be identified with a brief explanatory text.

Reviews

They will be accepted for their valuation those revision works that raise the attention of the specialists related with the therapeutic endovasculares for their present time or controversy. They will be been able to request explicitly from the writing or to subject freely according to their authors' initiative. They will follow the same writing norms and presentation that you/they appear for the original works. Nevertheless, their structuring will contemplate:

- Summary (Spanish) and abstract (English)
- Introduction
- Development
- Conclusions
- Bibliographical References

Cases Reports

They will be accepted for their valuation the singular and original clinical cases. They will already follow the writing norms as it was previously mentioned. Although their structuring will be:

- Summary (Spanish) and Abstract (English) maximum of 150 words
- Case
- Bibliographical References (maximum of 5)
- The Figures will be limited at three as maximum.

INSTRUCTIONS FOR THE AUTHORS

Endovascular Images

They will be accepted for their evaluation those images related with the endovascular therapeutics that are worthy of their publication for their singularity. They will accompany of text (maximum 100 words) and bibliographical references if it is considered necessary in a maximum of 2. Two figures will only be accepted.

Technical Notes

They will be accepted for their valuation those modifications or technical innovations that are considered of interest for the professionals related with the endovascular therapeutics. They will be illustrated with a maximum of three figures and a maximum text of 500 words. It will be able to accompany of 5 bibliographical references.

Catastrophic area

It will be accepted for their evaluation those situations or procedures that led to singular, well resolved complications or not satisfactorily, but it can be derived a teaching experience for the professionals related with the endovascular therapeutics. The recommendations will be continued reflected in the section of 'Case Reports'.

News from the industry

The professionals of the industry will be able to have a space that will allow to give to know new projects or products through this section. They will be accepted for their evaluation texts (maximum 500 words) and figures (maximum of three) for this made. Preference will be given to the publications coming from the habitual collaborating industries of **TE**.

Letters to the Director

In this section it will give space to all the letters that are received by way of suggestion, critic or comment of the contents and form of TE journal.

Bag of Work and professional exchange

This space will be reserved to announce work opportunities or formation programmes in the field of the endovascular therapeutics. The Commercial Department of **TE** will propose the cost of their announcement.

Congress' Agenda

All those scientific events will be included, congresses, meetings, worshops, symposia, etc that deserve to be announced to the professionals related with endovascular therapeutics for their interest. Their announcement will be free of charge.

All the manuscripts, it copies printed and in computer support, they will be directed to:
XXI MEC
Aribau, 237. Stairway B 3º-1ª, 08021 Barcelona
Or directly by electronic e-mail: vriambau@clinic.ub.es

Note: The editorial committee is reserved the right of rejecting those works or informations that don't fulfill the instructions here exposed or they are not considered of relevance for its publication in **TE**. Also, the editorial committee will communicate to the authors some necessary modifications to the works that are considered opportune. The editorial committee commits to give fulfilled answer to all the authors in the term of fifteen days from its reception in the editorial office.

Revise their manuscript and confirm their adaptation to the norms that here figure before sending it to the editorial of TE!



BOLETÍN DE SUSCRIPCIÓN AÑO 2012

Dirección de envío

Nº Suscrip _____

Nombre y Apellidos _____

Dirección _____ Nº _____ Piso _____

Población _____ C.P. _____ Provincia _____

País _____ Especialidad _____ E-mail _____

Importe suscripción

	ESPAÑA	LATINOAMÉRICA	RESTO PAÍSES
Médicos	54 Euros	66 Euros	81 Euros
Instituciones, Bibliotecas, Hospi	68 Euros	81 Euros	93 Euros

*IVA incluido 4%

Forma de pago

☐ Cheque nominativo que adjunto

☐ Domiciliación bancaria

Enviar boletín de suscripción a:
Técnicas Endovasculares
Aribau, 237. Escalera B 3º-1ª
08021 BARCELONA (ESPAÑA)

Orden de pago/Domicialicación bancaria

Le ruego tomen nota, que hasta nuevo aviso deberán adeudar en mi cuenta corriente con esa entidad, el recibo que anualmente y a mi nombre les será presentado para su cobro, por la suscripción de la Revista **TECNICAS ENDOVASCULARES.**

Nombre del Titular _____

Banco/Caja de Ahorro _____ Nº c/c _____

Nº Sucursal _____ Calle _____ Nº _____

Población _____ C.P. _____ País _____

Firma del Titular

En _____ a _____ de _____ 201__

Aplicaciones Clínicas

La familia AMPLATZER de Oclusores vasculares está indicada para embolizaciones arteriales y venosas en la vasculatura periférica.

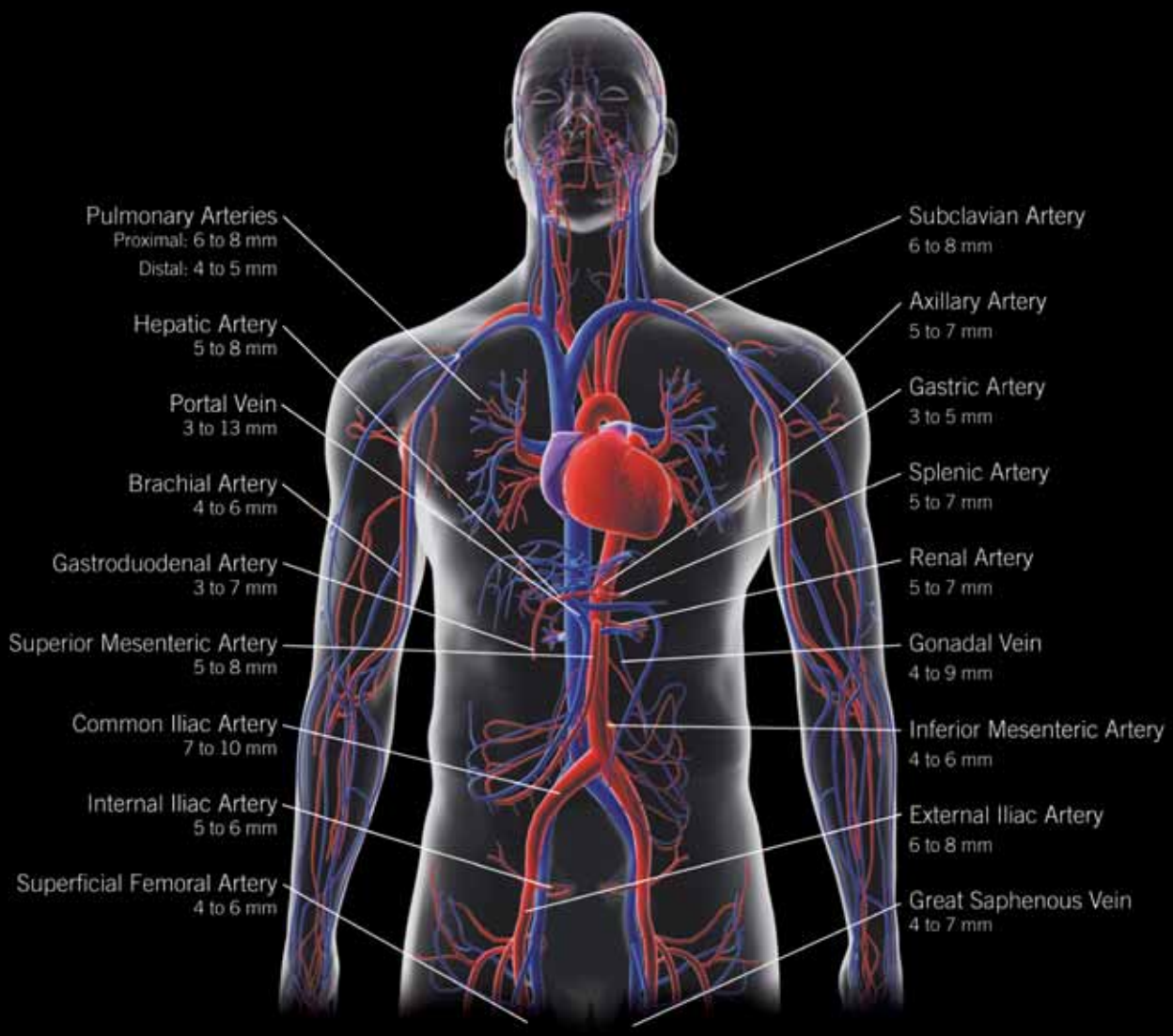

AVP

AVP II

AVP III

AVP IV

St. Jude Medical
More control. Less risk.

LINEA DE ENDOPRÓTESIS

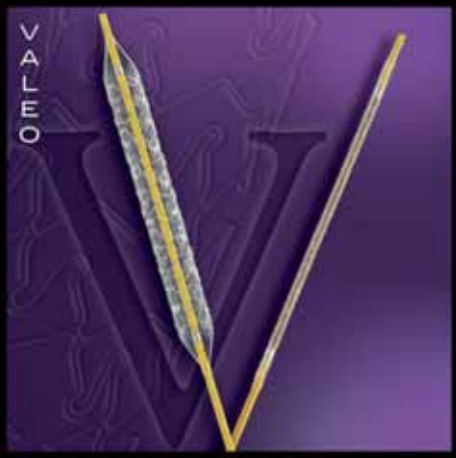



BARD PERIPHERAL VASCULAR

BARD

BARD DE ESPAÑA, S.A. (Sociedad Unipersonal)
Avda. Diagonal, 652-656, Edificio A, 4ª planta • Tel. 902 14 10 18 • Fax 902 11 89 87 • 08034 Barcelona
www.crbard.com • www.bardpv.com

Innova™

Sistema de stent autoexpandible

Boston Scientific

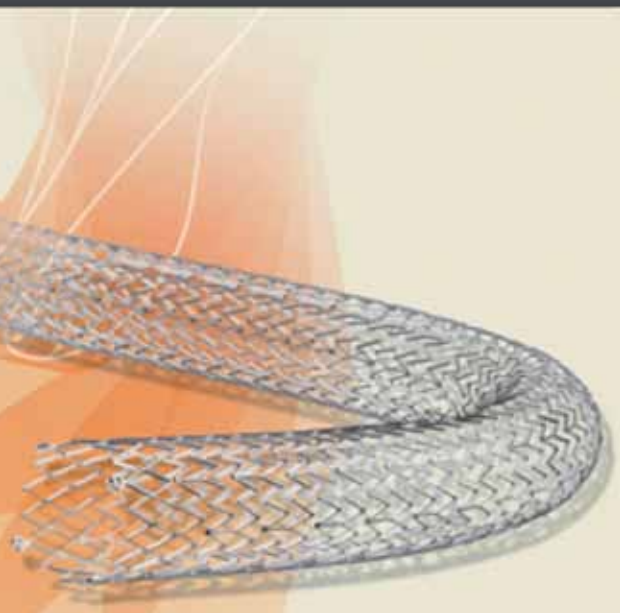

Corra con él.

FLEXIBILIDAD Y FUERZA RADIAL



DISEÑO DE DOBLE STENT

El sistema de stent autoexpandible Innova

introduce un nuevo nivel de rendimiento en los stents para la arteria femoral superficial. Combina de forma óptima una flexibilidad inigualable, una gran fuerza radial con tasas de fractura considerablemente reducidas y una liberación excelente.*

Una innovadora arquitectura de stent que incluye:

- Una celda cerrada con marcadores radiopacos en cada uno de los extremos para un despliegue uniforme, visible y preciso
- Un diseño de celda abierta a lo largo del cuerpo del stent para una flexibilidad sin condiciones
- Un diseño destinado a resistir las fuerzas de la arteria femoral superficial
- Una completa gama de tamaños para la arteria femoral superficial con diámetros de entre 5 y 8 mm y longitudes de hasta 200 mm

Un mejorado sistema de liberación del stent permite:

- Una mejor precisión durante la liberación y el despliegue gracias al diseño triaxial del cuerpo
- Facilidad de uso con las opciones de doble despliegue
- Una mejor colocación y visibilidad del stent gracias a los marcadores de tantalio y a una punta radiopaca
- Compatibilidad con 6F (2,0 mm) en todo el rango

CRV
Cardiology, Rhythm and Vascular

* Datos del banco de pruebas en archivo. Disponibles a través de Boston Scientific. Los resultados del banco de pruebas no tienen por qué indicar el rendimiento clínico.